Ueber

THORAXGESCHWÜLSTE

von

Dr. med. HERMANN SCHUSTER

aus

Lippe-Detmold.

Mit einer Abbildung des Wintrich'schen Trocart explorateur.

Erlangen, 1851.

Verlag von J. J. Palm und Ernst Enke.

Schnellpressendruck von C. H. Kunstmann in Erlangen.

Vorwort.

Die Häufigkeit der Thoraxgeschwülste, ihre praktische Wichtigkeit, der Mangel einer kurzen Zusammenstellung derselben in der Literatur und insbesondere die Oberflächlichkeit, mit welcher ihre Diagnostik und die vielen und grossen Schwierigkeiten der letzteren in gar mancher Hinsicht jeweilig behandelt werden, veranlassten mich, diese Blätter niederzuschreiben.

Möge der gütige Leser die Erstlinge meiner literarischen Thätigkeit nachsichtig aufnehmen und es entschuldigen, dass ich mir erlaubt habe, wenigstens meinen Commilitonen ein freundliches und vielleicht auch nicht ganz nutzloses Andenken damit zu übermachen.

Erlangen, den 4. Juni 1851.

Der Verfasser.

I. Abschnitt.

Technik zur Diagnose der Thoraxgeschwülste.

Inspection.

Der Gesichtssinn gibt, wenn auch nicht immer, genauen Aufschluss über den oberflächlichen Sitz und die Grösse der Thoraxgeschwülste, dann über ihre Form, ob sie mehr rundlich, oval, gelappt, gefurcht, knotig etc. sind. Ausserdem erfährt man durch denselben, in wiefern die Tumoren den Respirationsbewegungen des Thorax folgen oder nicht, ob sie durch dieselben verschiedene Spannungsgrade namentlich während des Hustens oder Drängens erhalten. Ferner sieht man den allenfallsigen Verlauf varicöser Venen, ob die Hautfarbe normal sei oder Entzündungsröthe biete, und wenn Geschwüre vorhanden sind, so bestimmt man durch sie noch am besten deren Charakter. Pulsationen werden selten durch das Auge entdeckt und viel deutlicher wahrgenommen durch die

Palpation.

Herzsystolisch pulsirend sind die meisten Aortenaneurysmen, wenn sie einmal, die Thoraxwände durchbrechend, aussen unter der Haut als verschieden grosse Geschwülste zum Vorschein kommen. Je stärker man mit einzelnen Fingern oder dem Ballen der ganzen Hand gegen die grösste Convexität derselben andrückt, um so kräftiger empfindet man im ersten

Herztempo einen mächtigen Stoss, welchem jeweilig im zweiten Herztempo ein Rückstoss folgen kann.

Sind die inneren Wände des Aneurysmasackes nicht zu weit gegen das Lumen hinein mit festsitzenden Fibringerinnseln ausgekleidet, sondern vielmehr durch atheromatöse Ablagerungen und Kalkconcremente rauh geworden, so theilt sich der angefügten Hand in der Mehrzahl der Fälle ein mehr oder weniger starkes, herzsystolisches und in einigen seltenen Fällen unmittelbar darauf ein herzdiastolisches Frémissement cataire mit, dieses zumal, wenn gleichzeitig der atheromatöse Process in den Semilunarklappen der Aorta Insufficienz der letzteren erzeugt hat.

Sogenannte Empyemata necessitatis, welche durch eine grössere Communicationsöffnung mit einer Eiteransammlung in cavo thoracis in Verbindung stehen, hinter welcher ein kräftig wirkendes Herz sich anlagert, lassen ebenfalls die vom Centralorgane her mitgetheilten Pulsationen fühlen, welche aber nie so kräftig sind, wie an aneurysmatischen Säcken.

Krebsmassen im vorderen Mediastinum oder in der linken Lunge pulsiren zuweilen ebenfalls dann, wenn sie bereits aus dem Innern der Brust vorgedrungen sind. Die Pulsationen entstehen jedoch immer nur secundär von den grossen Gefässstämmen und dem Herzen solchen Krebsgeschwülsten mitgetheilt, und sind immer schwächer als aneurysmatische Pulsationen. Vibrationen fehlen ohne Ausnahme.

Durch die Palpation erfährt man ferner viel genauer als durch Inspection, den Sitz, die Form (Lappung etc.), den verschiedenen Resistenzgrad, das unter der Haut, auf oder unter der Muskulatur Freibeweglich- oder Fixirtsein der Geschwülste; dann gibt sie Aufschluss über die Schmerzhaftigkeit der letzteren und über das allenfalls vorhandene Fluctuationsgefühl. Jedoch kann ich meine jüngeren Collegen nicht genug warnen vor Ueberschätzung dieses Zeichens. Die klinische Erfahrung und einfache Experimente reichen hin, seine Trüglichkeit zu erweisen. Es kann ein ganz dünnflüssiges Contentum sein, und man fühlt keine Fluctuation, wie umgekehrt ein ziemlich resistenter Inhalt (z. B. Fett, Fungusmasse etc.) ein deutliches Gefühl von Fluctuation entstehen lässt.

Es kommt nämlich nebst der Consistenz des Inhaltes vorzüglich auf die Spannung der Hülle an: je grösser die letztere, um so kleinwelliger die Fluctuation bis zum gänzlichen Verschwinden derselben (vide Fall I. im Casuisticum). Uebrigens entdeckt man durch die Hammerpercussion das Fluctuationsgefühl noch unter Umständen, unter welchen jede andere Palpation vergeblich angewendet wird.

Eines Umstandes wollen wir noch erwähnen, welcher den Unerfahrenen zur falschen Diagnose führen kann: An dem Rande von Eitergeschwülsten, welche auf knöchernen Theilen des Thorax aufsitzen, fühlt man nämlich scheinbar eine Art von leistig hervorstehenden Knochenringen, ganz ähnlich wie bei Abscessen am Schädel, und könnte so glauben, dass der Abscess mit dem betreffenden cavo thoracis durch Perforation in Verbindung stehe. Es ist aber, wie das rücksichtlich solcher Abscesse am Schädeldache hinlänglich bekannt geworden, nur eine Täuschung. Mit Bestimmtheit lässt sich eine derartige Communication nur dann annehmen, wenn die äussen vollkommen geschlossene Eitergeschwulst durch Husten, Drängen und gesteigerte In- und Exspiration — in sehr differente Spannungs-, Resistenz- und Fluctuationsgrade versetzt wird.

Der sogenannte Pectoralfremitus (das Erzittern der Brustwand während des Sprechens) wird durch die meisten Thoraxgeschwülste wegen sehr differenter Schwingungsfähigkeit entweder geschwächt oder gänzlich aufgehoben, letzteres besonders durch flüssige Medien. Es ist demnach derselbe von keinem grossen diagnostischen Werthe.

Wichtiger sind die Schmerzpunkte und die Art des Schmerzes bei der Betastung.

Percussion.

Da der Inhalt fast aller Thoraxgeschwülste beinahe ohne Ausnahme nichtschallende, luftleere Medien darstellt, so wird dadurch, je nach der Schwäche und Stärke der Percussion und nach dem Sitze der Tumoren, nach der Dicke der Muskellagen und ob ein lufthaltiges oder luftleeres Organ darunter liegt, verschiedenartig gedämpft oder matt und leer.

Jene Fälle sind selten, in welchen von der Lunge her oder durch eine äussere spontane oder künstliche Oeffnung Luft in eine Thoraxgeschwulst eindringt, welche consonanzfähige und dem atmosphärischen Luftdrucke widerstehende Wände besitzt. Der Percussionsschall kann alsdann je nach der differenten Spannung der enthaltenen Luft oder ihrer Hülle tympanitisch oder nichttympanitisch, ja sogar unter Begleitung des bruit de pot fêlé metallisch schallen.

Schmerzhaftigkeit und Fluctuation der Thoraxgeschwülste ist ebenfalls Gegenstand plessimetrischer Exploration. Sie wurde jedoch bisher von vielen Chirurgen vernachlässigt, um allenfalls vorhandene Aortenaneurysmen, Cardio-, Pleuro- und Pneumopathien auszuschliessen oder die Verbindung derselben mit Thoraxgeschwülsten, oder ihr Nebeneinandersein maassgebend aufzufassen.

Auscultation.

Vermittelst der Auscultation erfährt man, ob die unter der Geschwulst liegenden Lungen, das Herz und die grossen Arterienstämme gesund sind oder nicht und in wiefern allenfalls Thoraxgeschwülste mit Krankheiten innerhalb der Brusthöhle in Verbindung stehen. Insbesondere möchte sie dem gewissenhaften Beobachter zur Differentialdiagnose zwischen Aneurysma und andern Thoraxgeschwülsten sehr erspriessliche Dienste leisten.

Dass unter ähnlichen Bedingungen, unter welchen ein tympanitischer oder metallischer Percussionsschall an Thoraxgeschwülsten entsteht, metallisches Klingen, amphorischer Widerhall und Flaschensausen gehört worden sei, haben klinische Thatsachen hinlänglich erwiesen. Wie man solche Fälle von Pyopneumothorax unterscheiden könne, wird der Leser weiter unten finden.

Die Mensuration

ist durch die übrigen Explorationsmethoden zum Superfluum geworden und mag allenfalls ganz sorgsamen Beobachtern zweckdienlich erscheinen, um das Wachsen und Abnehmen der Tumoren genau bestimmen zu können und der vagen Ausdrücke erbsen-, bohnen-, hühnerei-, apfel- etc. gross überhoben zu sein.

Troicart explorateur.

Das Bedürfniss, den Inhalt der Thoraxgeschwülste wie aller Tumoren überhaupt — vor einem anzustellenden operativen Eingriffe — kennen zu lernen, hat sich mit den Fortschritten der pathologischen Anatomie (namentlich durch das Mikroskop) mit jedem Tage mehr geltend gemacht.

Um den verlangten Zweck auf die unschädlichste und vollständigste Weise zu erreichen, bediente man sich anfangs der mit einer Rinne versehenen Explorationsnadel des Engländer Davies, bis später der bekannte französische Troicart explorateur allgemeine Anwendung gefunden hat. Vor einigen Jahren schlug Prof. Kühn in Strassburg eine Explorationsnadel vor, welche mit einer Art kleinen Löffels versehen war, um soviel von Geschwulstinhalt dadurch herauszufördern, dass eine mikroskopische Untersuchung ermöglicht werden könne. Sämmtlichen Anforderungen möchte wohl nachstehender Troicart explorateur entsprechen, welchen der Docent hies. Univ. Herr Dr. Wintrich angegeben hat. Es besteht derselbe, wie aus beigedrucktem Holzschnitte

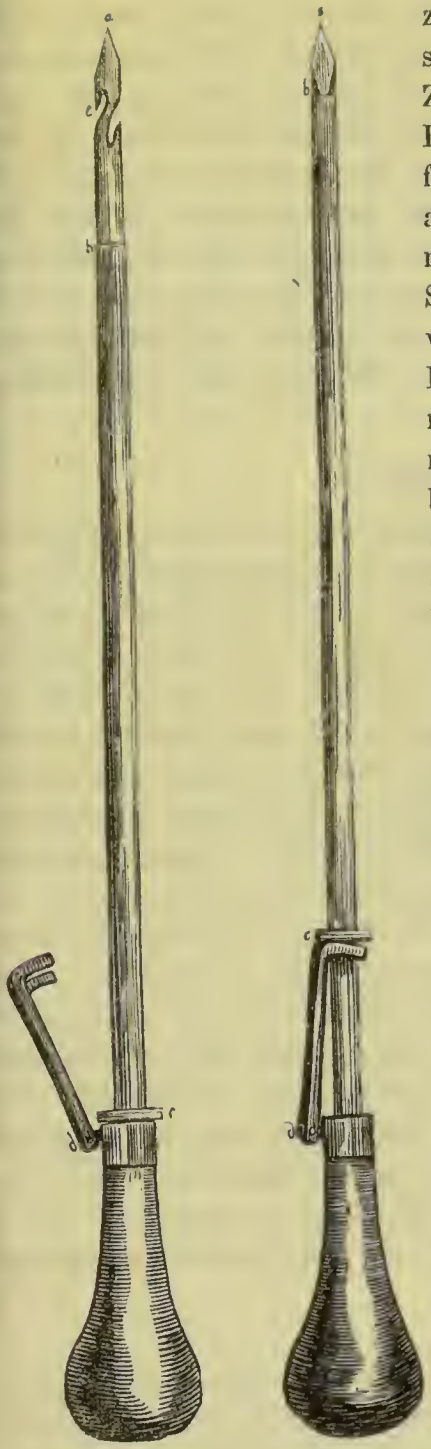

zu erschen, aus einem Pfriemen a c, dessen Dicke der Deutlichkeit halber in der Zeichnung um $\frac{1}{3}$ zu viel beträgt. Dieser Pfriemen hat nahe an der Spitze hackenförmige, scharfrandige Vertiefungen. Die an ihrem untern Ende dünn zulaufende Canüle b c ist um 1″ kürzer als der Pfriemen. Soll das Instrument angewendet werden, so verschiebt man wo möglich vorerst die Haut über der Geschwulst, bringt die Canüle über die Hacken bis an den Kantenrand des Pfriemens und fixirt sie durch den beweglichen Sattel d, damit sie während des Eindringens nicht zurückgeschoben werden könne. Ist man mit der Spitze in das Innere der Geschwulst eingedrungen, so wird der Sattel aufgehoben und der Pfriemen, wie die linke Figur zeigt, über die Canüle vor und alsdann in dieselbe wieder zurückgeschoben und langsam aus der steckenbleibenden Canüle entfernt. Ist der Inhalt ein Fluidum, so fliesst dieses durch die Canüle ab, wenn er dagegen consistent sich zeigt, so wird, wie vielfache Experimente an verschiedenen Substanzen sattsam erwiesen, soviel in die Hacken aufgenommen, dass eine genügende mikroskopische Untersuchung ermöglicht wird. Zeigt sich das Contentum nach Ausziehung des Pfriemens flüssig, so liegt oft sehr viel daran, die Beschaffenheit der innerhalb der Geschwulst liegenden Theile (Knochen etc.) möglichst genau zu exploriren. Zu diesem Behufe wird eine genau passende, nur an der Spitze rauhe, sonst fein polirte Sonde in die Canüle eingeschoben nnd damit explorirt. Wird es durch eine derartige Untersuchung wünschenswerth einen Theil des resistenten Inhaltes (z. B. bei Knochenkrebs) auszufördern, so führe man eine zweite Sonde ein, welche folgendermassen gearbeitet ist: Sie

hat dieselbe der Canüle entsprechende Dicke und ist in ihrem unteren Ende etwa 1″ lang in der Mitte durchgesägt, wodurch zwei Branchen entstehen, welche an ihrer innern Fläche bis nahe hin an ihre seitlichen und untern Ränder hohl ausgefeilt sind und federnd $1\frac{1}{2}$‴ auseinanderweichen. Es entsteht so eine Art Pincette, welche innerhalb der Canüle fest geschlossen ist, aber über dieselbe innerhalb der Geschwulst hinausgeschoben federnd auseinanderweicht. Hat man nun die stumpfen Spitzen in die resistente Masse eingesenkt, so schiebt man die Canüle bis an den Sondenrand und schliesst dadurch die Branchen, entfernt nun Sonde und Canüle und bekommt soviel in den hohlen Theil der Arme, als zur mikroskopischen Untersuchung genügt.

Die Mikroskopie.

hat bezüglich der Erkenntniss der Geschwülste die gewöhnlichen Entwicklungsphasen fast jeder vervollkommneten Erfindung durchgemacht. Anfangs belächelt und verspottet, dann durch Enthusiasmus überschätzt und von solchen missbraucht, welche bei evidentem Mangel aller Competenz doch auch ihr — natürlich wichtiges — Votum abgaben, ist sie nun auf dem Punkte grosser Vereinfachung angelangt. Man hat sich immer mehr überzeugt, dass aus Blastemen von dem verschiedensten Charakter dieselben Formelemente sich entwickeln können. Moleküle, Körner, Zellenkerne, Zelleninhalt, Zellenhülle und die verschiedensten Umwandlungen der einzelnen Zellensubstanzen, ihr Wachsthum, ihr Zerfallen, ihre verschiedenen Entwicklungsstufen, das ist es, worum sich alles dreht. Bei dem gutartigsten Cystosarkome können sich dieselben Formelemente *) finden, wie bei der bösartigsten, in einer tiefgreifenden Dyskrasie wurzelnden Krebsgeschwulst.

Man wird daraus ersehen, wie die Mikroskopie bei der Diagnose eines Geschwulstinhaltes nur von sehr untergeordnetem Werthe sei. Die verschiedenen Fettarten, Eiter, Blut kann man auf diese Art allerdings mit wünschenswerther Genauigkeit erkennen, aber die Diagnose dieser Substanzen wird fast ohne Ausnahme auch durch die mit blossem Auge erfassbaren, sinnfälligen Eigenschaften derselben, für die Practiker wenigstens, noch müheloser erreicht. —

---

*) Man wollte Mutterzellen mit 1—2—3 und mehreren Tochterzellen als pathognomonisches Eigenthum maligner Geschwülste ansehen, aber sie kommen auch in den gutartigsten Sarkomen etc. vor, und ihr Bildungstypus überschreitet gar weit die Gränzen so subjectiver Begriffsbestimmungen.

II. Abschnitt.

Art. I.

Fettgeschwülste (1).

Symptomatologie. Am Thorax kommen die Lipome als rundliche, platte, oft gelappte, entweder breit aufsitzende oder auch gestielte Geschwülste von der verschiedensten Grösse vor. Da ihr Sitz fast ohne Ausnahme im subcutanen, schlaffen Zellgewebe des Thorax an jenen Regionen ist, an welchen sich viel Zellgewebe und namentlich Fettzellgewebe überhaupt gerne vorfindet, so wird es wohl leicht erklärlich sein, warum sie in einem gewissen Grade leicht beweglich und verschiebbar sind. Die darüber liegende Haut hat gewöhnlich eine gesunde Farbe, ist schmerzlos und nur bei bedeutend grossen Lipomen findet man bisweilen varicöse Venen in derselben. Sind sie von bedeutender Grösse, so wird der Lufton der darunter liegenden Lunge selbst bei starker Percussion gedämpft oder ganz aufgehoben, der Vocalfremitus (fühlbares Erzittern der Brustwand während des Sprechens) geschwächt oder vernichtet und das Athmungsgeräusch, die Herztöne etc., wenn auch in ihrer normalen Qualität unverändert, weniger deutlich zum Ohre des Beobachters fortgeleitet.

Wird ein Lipom mit einem Stroma nach allen Richtungen durchzogen, also Steatom (nach J. Müller), so kommen in diesem Stroma zuweilen ulcerative Entzündungsprocesse mit jauchender Verschwärung vor *). Sie

---

*) Bowman und Sharpey haben zuerst durch geschickte Injectionen nachgewiesen, dass sogar die einzelnen Fettzellen schon im gesunden Zustande mit Capillaren umgeben sind, welche mit denen der Nachbarzellen in unmittelbarer Verbindung stehend wunderschöne grossmaschige Netze darstellen, wie wir solche auch an Injectionspräparaten Gerlach's zu sehen Gelegenheit hatten. Es darf demnach nicht Wunder nehmen, in einem pathologisch entwickeltem

fühlen sich je nach der Festigkeit ihres Inhalts, nach dem Mangel oder Vorhandensein einer dünnen oder dicken Umhüllungshaut und je nach der Spannung der letzteren ausserordentlich verschieden bezüglich ihrer Resistenz an. Die weichen, wie Flaumkissen tastbaren Fettgeschwülste haben natürlich sehr wenig Resistenz und bieten das Gefühl scheinbarer Fluctuation, dagegen Lipome als Steatome (vid. Varietäten) je nach der Spannung und Dicke ihrer Hülle und ihres Stromas als sehr feste resistente Körper erscheinen, welche, wenn auch ihr Inhalt sehr dünnes, weiches Fett ist, keine Spur von Fluctuation wahrnehmen lassen. Ausser ihrer allenfallsigen Schwere machen sie dem Patienten wenig Erscheinungen. Mit dem Troicart explorateur wird man eine Masse herausfördern, welche unter dem Mikroskope Fettzellen verschiedener Grösse (Olein) und nur selten in diesen nadelförmige Krystalle (Margarin) als überwiegende Bestandtheile entdecken.

Varietäten. An den Thoraxwänden kommen fast nur zwei Varietäten von Lipomen vor: das reine Lipom als einfache Anhäufung von Fettzellen in schon von Geburt aus vorgebildetem Fettzellgewebe mit zarter Umhüllungshaut oder ohne dieselbe, oder auch es sind Fettgeschwülste, welche mit verschieden dicken und dünnen Bündeln von Zellgewebsfasern durchzogen sind und zufolge dessen beim Durchschnitt ein marmorirtes Ansehen bekommen, gelappt erscheinen und eine grössere Resistenz besitzen (Steatome). Höchst selten wird eine Fettgeschwulst durch Pigmentablagerung zu einem Lipoma melanodes. Eine noch viel grössere Rarität unter den Thoraxgeschwülsten möchte das Cholesteatoma (Inhalt: Cholestearin) darstellen.

Die reinen Lipome sind meist rundliche, längliche oder plattrunde Geschwülste oft ohne sehr ausgeprägte Lappung, fühlen sich sehr weich an und ihre Umhüllungshaut ist, wenn überhaupt vorhanden, ganz dünn und zart. Sie erlangen manchmal eine enorme Grösse.

Die Steatome sind weniger häufig, nicht so gross, deutlich gelappt, resistenter und haben die merkwürdige Neigung, zu verkalken, in viel höherem Maasse, als die reinen Lipome.

Complicationen und Aetiologie. Dass Fettbildung in vielen pathologischen Vorgängen des Organismus eine tiefe Bedeutung habe, kommt allmählig mehr zu klarerem Bewusstsein. Wir erinnern nur an die

---

Stroma jeweilig eine reiche Vascularität und mit dieser eine innige Fähigkeit zu Hyperämien, Blutungen, Entzündungen und zur Theilnahme an allen möglichen Bluterkrankungen vorzufinden.

Fettbildung bei — in ihrer Entwicklung gehemmten und in der rückschreitenden Metamorphose begriffenen — Proteinverbindungen, wie es Rokitansky, Vogel, Gluge, Virchow und neuerlichst Rud. Wagner (Gött. Nachr., 5. Mai 1851, p. 97—109) angedeutet und nachgewiesen haben. Das Verwandeln stickstoffhaltiger Körper als: Fibrin und Casein in Fett und deren Producte findet man auch ausserhalb des lebenden Körpers nachgewiesen. Iljenko (Annal. d. Chemie u. Pharmaz. Bd. LXIII, pag. 264), sah beim Faulen des Casein, des Oels — Buttersäure, Valeriansäure entstehen, Guckelberger (Pharmazeut. Centralbl., XIX. Jahrg., pag. 17) fand viel Buttersäure, wenn er Fibrin, Albumin und Casein mit oxydirenden Substanzen in Verbindung brachte; Blondeau (Journ. chim., 3 Sér., T 4, pag. 80) sah lange im Keller liegenden Faserstoff — in schweineschmalzähnliches Fett verwandelt.

Es darf daher nicht wundern, Fett wenn auch in untergeordneter Menge in tuberculösen Drüsentumoren, in Krebsen etc. und selbst in Eitergeschwülsten vorzufinden, welcher Umstand bezüglich der mikroskopischen Diagnose nicht ohne Belang sein dürfte. Damit haben wir angedeutet, in welchem Sinne die Complicationen von Fettbildungen mit Krebs und anderen Geschwülsten jeweilig aufzufassen seien.

Die ätiologischen Momente der Lipome kennt man durchaus nicht genau, nur soviel ist gewiss, dass sie am liebsten unter jenen Verhältnissen auftreten, unter welchen im allgemeinen mehr Fett gebildet wird, und dass sie namentlich am Thorax der Weiber viel häufiger als bei Männern vorkommen.

Verlauf und Ausgänge. Die Lipome haben das Eigenthümliche, dass sie innerhalb einer gewissen Zeit Monate, ja Jahre lang sich gleichbleiben, endlich rasch zu wachsen anfangen und eine erstaunenswerthe Grösse in kurzer Zeit erlangen können. Die merkwürdigste Metamorphose, welche auf dem höchsten Punkte der Entwicklung von Fettgeschwülsten als Involutionsmetamorphose derselben erscheint, ist ihre Verkalkung. Bei dem reinen Lipome findet sich diese fast nie, aber bei dem Steatome ist sie häufiger. Die Ablagerung der Kalksalze findet in der Weise statt, dass sie mit der isochronischen Verminderung des Fettes gleichen Schritt hält und punktförmige Einlagerungen setzt, oder aber es entstehen Kalkschichten mit mehr oder weniger Abnahme des Fettes. Wie sehr dadurch der äussere Habitus, die Form, Resistenz etc. der Fettgeschwülste sich verändern, ist leicht ersichtlich. Zum Glücke für die Diagnose findet sich die Kalkmetamorphose der Lipome fast nur im Innern des Körpers, z. B.

im Abdomen als Bauchsteine, oder an den Hirnhäuten (am plexus chorioideus bei Pferden) etc. und nicht an peripherischen Theilen des Körpers vor.

Gefährlich für das Leben werden die Lipome nur durch ausserordentliche Grösse, ihre seltene ulcerative Verjauchung oder durch zufällige Complicationen.

Nicht uninteressant möchte sein, dass in zwei Fällen (Weibern), in welchen grössere Lipome am Thorax durch Exstirpation entfernt wurden, Geistesalienation ohne nachweisbare hereditäre Anlage nachgefolgt ist. (Mittheilung von Herrn Prosector Dr. Herz).

Vergleichende Diagnose. Die in den Handbüchern gewöhnlich angegebenen Charaktere als: Weiche Beschaffenheit, geringe, flaumkissenähnliche Resistenz und Gelapptsein reichen nach dem, was wir voranstehend vorbrachten, zu einer Differentialdiagnose lange nicht hin, indem keine der angeführten Eigenschaften irgend einer Art der Lipome, am wenigsten dem Steatome und Cystenlipome unter allen Fällen als pathognomisch zukommt. Es gibt harte wie weiche, grosse und kleine, gestielte und breitbasig aufsitzende, scheinbare Fluctuation bietende, sehr bewegliche und mehr fixirte Fettgeschwülste, deren Charakter oft nur durch den Ausschluss eines Zusammenhangs mit einer bösartigen Dyskrasie (namentlich der Krebsdyskrasie) und allenfalls durch die Anwendung des z. B. Wintrich'schen Troicarts, um den histologischen Inhalt soviel als möglich mikroskopisch kennen zu lernen, unter gewissen Umständen allein annäherungsweise zu ermitteln sein möchte. Die andern Anhaltspunkte einer genauen Differentialdiagnose ergeben sich aus der nachfolgenden Schilderung der Thoraxgeschwülste.

Prognose. Unter allen Geschwülsten der Brustwand bieten wohl die Fettgeschwülste für die Operation die günstigste Prognose dar; nur möchte die auffallende Erscheinung nicht unerwähnt bleiben, dass bei Zurücklassung eines ziemlich grossen, wenn auch noch nicht mit Fett gefüllten Zellgewebsstratums in diesem letzteren eine neue Fettwucherung und gleichsam eine Regeneration des Lipoms gegeben sein könne. Nicht minder mag es auffallen, dass in einzelnen Fällen, wie in den beiden oben erwähnten, nach Exstirpation grosser Lipome auf eine unerklärliche Weise Geistesalienation eingetreten ist. Ob sich unter diesen Umständen nicht bei einmal vorhandener Anlage zu übermässiger Fettbildung auch an einzelnen Theilen des Gehirns und seiner Nachbarschaft, wie man es wenigstens bei Thieren (Pferden) beobachtet hat, ähnliche Ablagerungen (nach Vernichtung des Abzugscanales) gebildet haben, bleibt natürlich aus Mangel der Nekroskopie unentschieden.

Art. II.

Krebsgeschwülste (*).

Der Hauptsitz der Krebsgeschwülste am Thorax ist die weibliche Mamma und nur unter ganz besondern Umständen das analoge Gebilde beim Manne. Am häufigsten kommt der fibröse Krebs vor. Er sitzt meist in der Nähe der Warze und ihres Hofes, stellt einen knorpelharten, anfangs noch etwas beweglichen, später bei allmäligem Wachsthume in die Tiefe — fixirten, höckrigen und ästig ausstrahlenden, wie gelappten, lanzinirend schmerzhaften Knoten dar, welcher in seinem Inneren nebst dem Krebsstroma oft eine käsige, gelbliche Masse (in den mit eingeschlossenen Milchgängen) enthält. Die darüber liegende Haut verwächst allmählig mit den Knoten, entzündet sich und es entsteht nach und nach ein kraterförmiges mit callösen Rändern umgebenes Jauchegeschwür, welches immer mehr in die Tiefe greift, die Muskelstrata, selbst die Intercostalmuskeln, das Rippenperiost und das Knochengewebe erreicht, zerstört und so unverschiebbar angeheftet wird. Zuweilen bemerkt man während eines raschen Wachsthums ein Weichwerden der Geschwulst, welches seine Erklärung in dem Umstande findet — dass durch die fast ohne Ausnahme gleichzeitig damit vorhandene Krebsdyskrasie — sogenannte Krebsmilch zwischen die Fasern (Strata) des Scirrhus abgesetzt wird, oder kurz ausgedrückt, indem der fibröse Krebs zum Medullarkrebse wird. Gewöhnlich zeigen sich auch krebsige Infiltrationen der Axel und Halsdrüsen oder derartige Ablagerungen in andern Gebilden (Leber, Uterus, Magen, Mediastinum u. s. w.). Ausser dem fibrösen Krebse findet sich fast in gleicher Frequenz auch der medullare als primitiver vor und zeichnet sich durch rasches Wachsthum, grosses Volumen und durch Fungosität des Geschwüres, wie durch grössere Weichheit bei der Betastung aus. Ferner bemerken wir, dass bei dem reinen Faserkrebse der Pectoralfremitus sehr gut fortgeleitet zu fühlen ist, während er bei dem medullaren sehr geschwächt oder ganz vernichtet wird. In manchen Fällen wächst medullare Krebsmasse in Cysten hinein, oder entsteht in letzteren selbstständig, verursacht Geschwülste von bedeutender Grösse und stellt alsdann das Cystocarcinom dar. Krebsgeschwülste sind meist Eigenthum des höheren Alters (von dem 40. Jahre an) und complieiren sich gelegentlich mit den verschiedensten acuten und chronischen Krankheiten, aber fast nie mit der Tuberkeldyscrasie. Dass auch in ihnen gelegentlich Fettbildung, Kalkablagerungen und entschiedene

*) Die fibrösen Krebsknoten können 5—10 und noch mehr Jahre stabil bleiben.

Entzündungsprocesse des Stromas auftreten können, haben wir schon weiter vorne angeführt.

Den Cancer hyalinus erwähnen wir nur der Vollständigkeit halber (selbst von einem Rokitansky in der Brustdrüse nur Einmal beobachtet) und gehen weiter nicht darauf ein; ebenso wenig auf den Epithelialkrebs.

Gelegentlich kommen auch Krebsgeschwülste an andern Stellen des Thorax, von den Knochen, der Pleura, den Lungen, dem Mediastinum, ja selbst der Leber aus an die Peripherie als unbewegliche, verschieden harte und grosse mit Detritus und Degeneration der betreffenden Knochengebilde verbundene Tumoren zum Vorscheine, welche einigemal in der Nähe des Herzens und der grossen Gefässe schwach pulsirend gefühlt worden sind. In den Annalen der Wissenschaft (Graves, Stokes, Walsh, Bennett Kilgour etc.) sind derartige Fälle verzeichnet. Wie schwer manchmal die Differentialdiagnose dieser Tumoren im concreten Falle sei, beweist die sehr verschiedene äussere Gestalt, Resistenz etc. derselben. Selbst der von den meisten Schriftstellern angegebene eigenthümliche Schmerz ist kein sicherer Leitstern, indem er auch bei andern Tumoren vorkommen und beim Krebse mangeln kann. Nicht einmal das Vorhandensein von derartigen Ablagerungen in andern Gebilden entscheidet, da die Krebsdyskrasie gutartige Cystengeschwülste durchaus nicht ausschliesst, welche mit dem Krebse nur das Nebeneinandersein gemeinschaftlich haben. Selbst das Vorhandensein von Mutterzellen sichert die Diagnose nicht. Es versteht sich daher von selbst, dass man oft nur durch den Verlauf der Totalkrankheit, das Nachfolgen sinnlich auffassbarer secundärer Medullarkrebse und oft nur allein durch die Section eine sichere Diagnose zu machen im Stande ist. Auch hier möchte der erwähnte Explorationstroicart, soweit es die histologischen Gebilde der genannten bösartigen Geschwülste erlauben, nicht ganz werthlose Anhaltspunkte für die Wahrscheinlichkeitsdiagnose an die Hand geben.

Die fast immer schlechte Prognose setzen wir als bekannt voraus und verweisen den Leser auf einen günstig verlaufenen Ausnahmsfall (?) bei einem 83jährigen Manne, welcher im Casuisticum kurz aufgezeichnet ist. —

Art. III.

Cysten, Cystoide, Balggeschwülste (3).

Einfache Cysten und Balggeschwülste kommen im subcutanen Zellgewebe, namentlich an den hinteren Theilen des Thorax, aber auch an

der vorderen Brustwand und in den Seitenregionen in solcher Frequenz als eine Alltäglichkeit vor, dass wir uns über dieselben ganz kurz zu fassen berechtigt sind.

Sie differiren ausserordentlich in ihrer Grösse. Mit blossem Auge oft kaum unterscheidbar oder auch bis zu einem Durchmesser von 6, 8—12″, heranwachsend haben sie meist eine rundliche oder ovale Form, sind in der überwiegenden Mehrzahl in einem gewissen Grade über der darunterliegenden Musculatur verschiebbar und geben bei mässiger Spannung und nicht allzugrosser Dicke des Balges das Gefühl einer verschieden kleinwelligen Fluctuation. Der Pectoralfremitus wird durch grössere Cysten nicht fortgeleitet, der Lungenschall mehr oder weniger je nach der Stärke der Percussion und dem Durchmesser der enthaltenen Flüssigkeit gedämpft, die normalen Athemgeräusche über ihnen schwächer gehört.

Nach dem Inhalte unterscheidet man:

1) Cysten mit serösem oder serösalbuminösem und colloidem Inhalte (Hydatiden, Hygroma);
2) Cysten mit leim- und gummiartigem, klebendem, farblosem oder häufiger farbigem, gelblich bräunlichem Inhalte (Colla); nach älterer Nomenclatur Melyccris und Colloidbälge;
3) Cysten mit fettigem Inhalte (an der Brustwand selten);
4) Cysten mit Kernen, Zellen, geschwänzten Zellen, Mutterzellen, Keimschläuchen (Engel) etc.

Einmal zu einem gewissen Grade entwickelt bleiben sie lange stabil und molestiren die Patienten nur durch Grösse, Gewicht und ihre Erkrankungen. Sie sind als meistens in ihren Wandungen vascularisirte Gebilde der Hyperämie, Hämorrhagie, Hypertrophie, dann durch faserknorplige Auflagerungen der Cartilagenescenz und Ossescenz ausgesetzt, wodurch sich natürlich das Widerstandsgefühl bei der Palpation bedeutend ändert. Es kann auch eine Entzündung des Balges eintreten mit Vereiterung, Verjauchung und sogar Verödung desselben, wobei nicht ausser Acht zu lassen, dass der entzündliche Reiz an benachbarte Theile, Muskeln, Knochen etc. mit den übelsten, ja selbst tödtlichen Folgen weiterschreiten könne.

Vor dem Eintritte einer derartigen Erkrankung des Balges gibt in zweifelhaften Fällen wohl die Anwendung des gewöhnlichen Troicart explorateur oder des von Dr. Wintrich angegebenen hinlängliche Anhaltspunkte für eine genauere Diagnose.

Nur eines Umstandes wollen wir noch gedenken, welcher den Anfänger in Schrecken erregende Verwirrung versetzen kann. Es ist näm-

lich schon vorgekommen, dass derartige grössere Geschwülste, wenn sie an sehr beweglichen Theilen des Thorax sassen, einen starren dem äusseren Luftdrucke widerstandsfähigen Balg hatten und eröffnet wurden, dass, sagen wir, alsdann bei tiefer Inspiration der Inhalt theilweise mit Gewalt durch die gemachte Oeffnung ausgetrieben wurde und bei starker Exspiration Luft dafür eingedrungen ist. Der Balg wirkt dabei gleichsam als eine Saugpumpe, deren Raum bald verengert (bei der Inspiration), bald wieder erweitert (bei der Exspiration), den Inhalt in eine beständige Bewegung versetzt. Da dieser nun in Luft und Flüssigkeit besteht und die Wände unter den gegebenen Umständen Resonanzfähigkeit besitzen, so entsteht jeweilig ein tympanitischer oder sogar metallischer Percussionsschall, metallisches Gurgeln, ja selbst Flaschensausen und zwar im rythmischen Tempo der Respirationsacte, wodurch man leicht zu der irrigen Meinung veranlasst werden könnte, man habe eine Communication mit der Brusthöhle vor sich. Dieser Irrthum wird jedoch sogleich aufgehellt, sobald man sich die Mühe gibt an den Grenzen der Geschwulst zu auscultiren, woselbst das normale Athemgeräusch, der nichttympanitische Percussionsschall des normalen Lungengewebes den Zweifel hebt. — Ausser diesen einfachen Cysten kommen aber auch, jedoch selten, meistens in der Brustdrüse und deren nächster Umgebung zusammengesetzte Cysten, sog. Cystoide, vor, als deren Grundlage Rokitansky den alveolaren Texturtypus so schön und klar aufgestellt hat. Sie erlangen oft eine sehr bedeutende Grösse, nähern sich ebenfalls der rundlichen Form, bieten ungleiche Kugelsegmente in verschiedener Anzahl, fühlen sich nach der Spannung und der Dicke der Wandungen ungleich resistent an, fluctuiren nicht in ihrem ganzen Umfange und verschieden kleinwellig, bei sehr grosser Spannung gar nicht, leiten den Pectoralfremitus nicht fort und dämpfen mehr oder minder den Percussionsschall. Verschiebbarkeit ist nach der Tiefe des Sitzes bald vorhanden, bald mangelt sie. Ihr sehr differenter Inhalt wird durch den Troicart explorateur zu Tage gefördert. In Beziehung ihrer übrigen Eigenschaften, namentlich was ihre Erkrankungsfähigkeit betrifft, stimmen sie mit den einfachen Cysten überein.

Die Differentialdiagnose einfacher und zusammengesetzter Cysten oder Balggeschwülste entnehme der Leser aus voranstehender Schilderung.

In naher Verwandtschaft mit ihnen stehen:

Art. IV.

Die Sarkome (4).

Sie sind meist ohne tiefere Bluterkrankung auftretende, daher gutartige, scharf begränzte, seicht gelappte, rundliche Geschwülste von ungleicher höckeriger Fläche und verästeln sich manchmal ins nachbarliche Gewebe. Bleiben sie auch zuweilen lange in ihrem Wachsthume stehen, so nehmen sie doch oft plötzlich an Umfang bedeutend zu. Ihre Grösse ist sehr verschieden und ihr häufigster Sitz die Brustdrüse, zuweilen aber andere Stellen, so dass man sie zwischen die Muskeln eingelagert findet, weshalb sie auch bald mehr oder weniger beweglich, bald fixirt sind. In ihrem Innern besitzen sie ein Stroma der verschiedensten Form und jeweilig durchzieht sie ein Kalkgerüste. Lästig werden sie nur durch ihr Gewicht oder durch Druck auf Nachbargebilde, wodurch sich z. B. die Hautdecke entzündet, aufbricht und zur Verjauchung des Sarkoms mit allen möglichen schlimmen, ja sogar tödtlichen Folgen Veranlassung geben kann.

Ihre Resistenz ist nach der Dicke und Spannung der Hülle und nach der Consistenz des Inhalts sehr verschieden; der Pectoralfremitus wird geschwächt fortgeleitet oder sogar aufgehoben, der Percussionsschall gedämpft. Fluctuationsgefühl ist bald vorhanden, bald nicht.

Von den zahlreichen Varietäten des Sarkoms kommen vorzüglich nur folgende am Thorax vor.

Unter den Gallertsarkomen fast nur das Collonema Müllers. Das faserige Sarkom ist eine Rarität. — Das Cystensarkom findet man häufiger aber fast nur in der Brustdrüse und zwar als einfaches Cystosarkom oder auch als Cystoid mit endogener Entwicklung secundärer Cysten, welche oft eine enorme Grösse erreichen und den sog. Tumor hydatides oder des Carcinoma mammae hydatides Bell's (jedoch gutartig) darstellen. Dieser letztere Tumor hat als Inhalt eine gallertige oder Eiweiss haltende Flüssigkeit und verschiedene Fasern und Zellengebilde manchmal auch Fett (Joh. Müller), fühlt sich sehr resistent, höckerig und und gelappt an und fluctuirt zuweilen kleinwellig an einzelnen Stellen, welche Cystensegmenten entsprechen. Sie haben die Eigenthümlichkeit, dass man sie auch in jugendlichen Subjecten beobachtet und eine tiefere Bluterkrankung nur zufällig aber in keinem nothwendigen Connex gleichzeitig auftreten kann.

Gelegenheitlich hat man übrigens in dem Cystosarkome alle möglichen histologischen Gebilde vorgefunden und es fehlt nur noch, dass man Nerven entdecke, um das Register vollständig zu machen. Dass

daher der Differentialdiagnose, namentlich zwischen Cystosarkom und Cystocarcinom in einzelnen Fällen unendliche Schwierigkeiten im Wege liegen, da es oft erst nach Jahren gelingt eine allenfalls vorhandene Krebsdyskrasie auszuschliessen, versteht sich von selbst. Es möge daher in solchen Fällen der junge Chirurg rücksichtlich prognostischer Aussprüche über Gut- und Bösartigkeit solcher Geschwülste sich der grössten Vorsicht befleissigen. Müssen ja erfahrene Meister Jahre lang nach Exstirpation eines solchen Tumors warten, bis sie durch den Mangel der Wiederkehr oder anderweitiger Localisation in die sichere Ueberzeugung versetzt werden, ein Cystosarkom und nicht eine Krebsgeschwulst der Operation unterworfen zu haben.

Art. V.

Eiter- und Blutgeschwülste (5).

Phlegmonöse Abscesse kommen allerwärts im subcutanen Zellgewebe, also auch an der Thoraxwand, namentlich gerne bei Kindern aber auch Erwachsenen vor, sind durch ihre allbekannten Symptome und den Verlauf so genau charakterisirt, dass sie dem Diagnostiker meist keine Schwierigkeiten bieten. Anders verhält sichs aber mit den sog. chronischen und kalten Abscessen. Sie entwickeln sich manchmal ohne alles Knochenleiden etc. und stellen häufig bald mehr bald weniger deutlich fluctuirende, oft ganz rundliche Geschwülste von der differentesten Grösse dar, und können alsdann eine solche Aehnlichkeit mit Balggeschwülsten haben, dass der geübteste Diagnostiker nur durch ihren Verlauf oder die Anwendung des Troicart explorateur in den Stand gesetzt wird, die Diagnose mit Sicherheit zu machen. Die Täuschung wächst noch mehr in solchen Fällen, in welchen derartige Abscesse unter der Haut und auf der Muskulatur 1 ja 2″ verschiebbar sind (vide den betreffenden Fall im Casuisticum). Wie zuweilen bei sehr resistenter Abscesswand und Eröffnung der Höhle nach ´aussen Luft in die Eiterhöhle dringen und den Symptomencomplex eines Pyo-Pneumothorax vorspiegeln könne, habe ich bereits erwähnt. Ebenso gedachte ich schon weiter vorne der diagnostischen Merkmale eines Empyema necessitatis in soweit es dem Zwecke dieser Arbeit genügen möchte.

Von höchstem Interesse in diagnostischer und therapeutischer Beziehung erscheinen mir insbesondere jene secundären Eiterablagerungen an der Brustwand, welche einem cariösen oder anderweitigem Leiden des Sternums, der Rippen, der Scapula und der Wirbelsäule ihren Ursprung verdanken. Sie können sich ohne jedwede Spur von Schmerz langsamer oder schneller entwickeln und runde oder ovale, mehr oder weniger gespannte

und fluctuirende Tumoren formiren, welche die grösste Aehnlichkeit mit Cystengeschwülsten haben.

Professor Ried stellt in seiner Schrift über die Resection der Knochen eine belehrende Reihe solcher Fälle zusammen (p. 246 — 316).

Die Diagnose möchte bei solchen Eitergeschwülsten vor einem ergiebigen operativen Eingriffe noch am besten durch den Troicart explorateur gesichert werden.

Dass aber auch — namentlich durch cariöse Zerstörung der Rippen — eine Diabrose der Intercostalarterien und durch diese eine schmerzlose und schnell wachsende Geschwulst erzeugt werden könne, mag der Leser aus dem ersten Falle im Casuistieum ersehen. Unter solchen Umständen würde ebenfalls künftighin die zweckmässige Anwendung des Troicart explorateur den Chirurgen auf die richtige Bahn des Erkennens und des Handelns bringen. Die Ruptur eines Aneurysma nach aussen mit Bluterguss zwischen die Muskeln und in das subcutane Zellgewebe unter Vortäuschung eines Congestionsabscesses mag wohl nur sehr selten sein, und statt aller weiteren Erläuterung verweise ich auf den betreffenden Fall im Casuistieum.

Im Art. III. der Cysten und Cystosarcome habe ich gelegentlich erwähnt, dass auch Hämorrhagien von den vascularisirten Wänden oder dem gefässreichen Stroma aus in die Hohlräume erfolgen können.

Art. VI.

Aneurysmatische Geschwülste.

Ihre genaue Charakterisirung würde die Gränzen dieser Arbeit weit überschreiten, daher ich nur im Allgemeinen angeben will, dass die primären Aneurysmen der aufsteigenden Aorta (an deren vorderer Wand) rechts vom Sternum zwischen der 2. und 4. Rippe als verschieden grosse, so stark wie keine andere Geschwulst pulsirende meist rundliche Tumoren zu Tage kommen. Die Aneurysmen des Bogens sitzen weiter oben am Brustbeine und können sich nach dem Jugulum oder in der Mitte des Sternums, oder aber auch rechts und links von demselben in der Nähe der Clavicula entwickeln. Die Aneurysmen der Aorta thoracica erreichen die Oberfläche (selten) in der Mehrzahl der Fälle längs des linken Randes der Brustwirbelsäule.

Secundäre und tertiäre Aneurysmen haben keinen bestimmten Lieblingssitz und geben sich gerade durch die Ungewöhnlichkeit ihres Erscheinungsortes als solche kund. Bezüglich der plessimetrischen und auscultatorischen Zeichen etc. dieser Thoraxgeschwülste, verweise ich auf die zahlreichen hierher gehörigen Schriftsteller.

Art. VII.

Tumescenzen der Brustdrüse (6).

Anderwärts habe ich schon die Cysten, Cystoide und den Drüsenkrebs näher erläutert, daher der Vollständigkeit halber noch einige andere Intumescenzen der Mamma angedeutet werden sollen.

Bei Kindern gleich nach der Geburt (am häufigsten) und bis ins zweite Lebensjahr hinein (seltener) entstehen schmerzhafte, harte Anschwellungen der Drüsen mit milchähnlicher Absonderung, welche nach einigen Tagen wieder verschwinden, aber auch wochenlang ohne Nachtheil fortbestehen können. In seltenen derartigen Fällen entstanden profuse, weit greifende, ja selbst die darunter liegenden Knochengebilde secundär anätzende Abscesse (Wagstoffe). Nach John Birkett (Deseases of the Breast and their treatment, London 1850) sollen derartige Anschwellungen auch zwischen Geburt und Pubertät bei strumösen Kindern beobachtet worden sein. Selbst bei Erwachsenen hat man manchmal solche Anschwellungen gesehen.

Die Entzündung in der Brustdrüse mit ihren bekannten charakteristischen Merkmalen kommt fast nur bei Weibern vor und tendirt mehr oder weniger zur Abscessbildung. Sie hat als Phlegmone ihren Sitz entweder im subcutanen Bindegewebe hinter der Warze und dem Hofe und macht alsdann kleine Tumoren und Abscesse, oder sie sitzt in dem über der Drüse gelegenen Zellgewebe als harte Geschwulst oder als grösserer Abscess. Bildet sich die Entzündung in den Milchgängen oder in dem tiefergelegenen interstitiellen Zellgewebe, so formiren sich anfangs harte Knoten von sehr differenter Grösse. In grösserer Tiefe und in Eiterung übergehend verursachen sie öfter sinuöse Gänge und Eitersenkungen.

Aber auch chronische, schmerzlose Abscesse können in der Brustdrüse ihren Sitz aufschlagen, eine bedeutende Grösse erreichen, Schwellung der Oberfläche, ja sogar Entfärbung der Haut und sympathischen Axselschmerz bewirken, wodurch sie schon mit Krebs verwechselt wurden (Moodie).

Unter dem Namen Adenocele hat Birkett in obiger Schrift Geschwülste beschrieben, welche aus drüsenähnlichem Gewebe bestehen, immer unter der eigenen Mammakapsel auf einem Drüsenläppchen sitzen und feste Knoten von verschiedener Grösse bilden, welche leicht beweglich und häufig gestielt sind *).

---

*) Hieher mögen theilweise auch die von Velpeau im Dict. de méd., t. XIX zuerst

Unter Mozodynia versteht derselbe Schriftsteller zuweilen schmerzhafte, knotige Geschwülste, welche nichts sein sollen als Verhärtung des normalen Gewebes in der Bedeutung unvollkommener, lobulärer Hypertrophie (bei unfruchtbaren Frauen und Mensesstörungen.

Enchondrome (A. Cooper, Busk, B. Cooper, Müller) sind äusserst selten, ebenso tuberculöse Ablagerungen.

Plötzlich wechselnde Anschwellungen und rasches Wiederverschwinden dieser sind als gefahrlose Zustände bei jugendlichen Mädchen und Weibern zufolge eingetretener Mensesstörungen häufig beobachtet worden.

Die Galactocele ist eine Milchanhäufung während der Säugung, meist wenige Wochen nach dem Gebäracte und verursacht schmerzlose Geschwülste von oft sehr bedeutendem Umfange, welche gewöhnlich sehr deutlich fluctuiren.

Gefässgeschwülste wie sie Image (40 Vol. der Transactions) beschrieben, erwähne ich nur.

In den Handbüchern und einzelnen Monographieen liest man viel von Hypertrophie der weiblichen Brustdrüse, aber eine wahre Hypertrophie derselben durch gleichheitliche Zunahme aller histologischen Gebilde ist meines Wissens noch nicht nachgewiesen. Man findet Vergrösserung der Brustdrüse ins Ungeheure (vide die beiden letzten Fälle im Casuisticum) selbst mit gelappter Oberfläche, wobei die Warze abgeplattet, der Hof grösser ist, varicöse Venen gesehen werden, und in der Tiefe der im ganzen weichen Geschwulst härtliche Knoten sich durchfühlen lassen. Diese Volumenszunahme besteht aber in überschüssiger Bildung im Interglandulargewebe oder als enorme Fettanhäufung mit Vergrösserung der Drüsenläppchen und Lappen.

Aus dieser kurzen Skizze ist leicht ersichtlich, wie unendlich schwierig eine genaue Differenzialdiagnose der verschiedenen Mammatumoren sei, und welche Umsicht der gewissenhafte Arzt nöthig habe, um voreiligen Aussprüchen und Handlungen zu entgehen, da oft genug nur allein durch den Verlauf oder gar erst durch die Section eine Diagnose gestellt werden kann.

---

als tumeurs fibrineuses (tumeurs fibreuses nach Cruveilhier, chron. Mammatumoren nach A. Cooper), dann in der Revue méd.-chir. (Malgaigne) im März-, April- und Maiheft 1831 als tumeurs adénoides weitläufig erörterten Mammageschwülste gehören.

III. Abschnitt.

Casuistik.

1.

Diabrose der Intercostalarterie mit secundärem Blutergusse nach aussen ohne Durchbruch in die Thoraxhöhle.

Georg Lang, 33 Jahre alt, kräftig gebaut, von Jugend an gesund, hat im 23. Lebensjahre eine Lungenentzündung glücklich überstanden und erfreute sich fortan bis Mitte Januar d. J. eines ungetrübten Wohlbefindens. Um die letztgenannte Zeit bemerkte er zuerst in der Nähe der linken Brustwarze eine zwischen zwei Rippen hervorkommende, schmerzlose, bewegliche, bohnengrosse Geschwulst, welche allmälig wachsend in fünf Woehen die Grösse eines Hühnereies und bis Mitte März bereits den Umfang einer voluminösen Weiberbrust erreicht hatte. Er bemerkte während der Entwicklung der Geschwulst nieht den geringsten Schmerz oder eine Beeinträchtigung der Respiration u. dgl. m., fühlte sieh überhaupt mit Ausnahme einiger Mattigkeit nur von dem Volumen des Tumors belästigt. Dieser reichte von der 3. bis 6. Rippe und von dem linken Rande des Brustbeins bis nahe zu an die Axelgrube hin. Er fühlte sich wie ein dichter, gleichmässig fester, nirgends knolliger, unbeweglieher Körper an, worüber die nicht entfärbte und schmerzlose Haut, so wie tastbare Theile des m. pectoralis major ziemlieh gespannt waren. Herr Professor Dr. Heyfelder, welehem der Patient dureh den praktischen Arzt in Vorchheim, Herrn Dr. Sehmidt, zugewiesen wurde, sprach sich über den Charakter der Geschwulst nach Erörterung aller Mögliehkeiten nieht mit Bestimmtheit aus. Beim Einstossen des Troicart explorateur wenig Sehmerzempfindung; Herr Professor Heyfelder fühlte dabei, dass anfangs eine festere, dann eine sehr weiche Masse durchstossen werde. Durch die Kanüle flossen einige

Tropfen wässrigen Blutes aus. Die von Herrn Dr. Wintrich unternommene, physikalische Exploration ergab folgendes Resultat: Gleichmässige Elasticität im ganzen Umfange der Geschwulst, bei der Digitalexploration keine Spur von Fluctuation, wohl aber vermittelst der Hammerpercussion an der grössten Convexität des Tumors diese kleinwellig fühlbar; Pectoralfremitus ganz und gar aufgehoben, an den Gränzstellen gewöhnlicher nichttympanitischer Percussionsschall, das Athemgeräusch allerseits ohne Beimischung von Rasseln etc. sanft schlürfend; der Herzstoss an der gewöhnlichen Stelle, die Herztöne rein und mässig verbreitet; bei heftiger In- und Exspiration konnte man selbst das vesiculäre Athmen, wenn auch geschwächt, durch die Geschwulst fortgeleitet vernehmen; Respirationsthätigkeit und Herzaction in keiner Weise beeinträchtigt. Weder an dem aufsteigenden Schenkel, noch am Bogen, noch am absteigenden Brusttheile der Aorta eine plessimetrisch nachweisbare Erweiterung und Vergrösserung des Gefässes, von Pseudogeräuschen keine Spur in demselben. In der nächstfolgenden Nacht, den 22. März, war das Aftergebilde unter Schmerzen um ein beträchtliches nach der Axelgrube hin grösser geworden. Am 25. desselben Monats wurde die Operation der räthselhaften Geschwulst vorgenommen, nachdem vorher durch Chloroform vollständige Betäubung bewirkt worden und noch ein Explorationseinstich gemacht war, wobei wieder einige Tropfen Flüssigkeit ausflossen, welche von Herrn Professor Gerlach sogleich mikroskopisch untersucht und blos als Blut angesprochen wurden.

Am untern Rande der Geschwulst machte Heyfelder von aussen nach innen und von oben nach unten einen halbmondförmigen etwa 6″ langen, der Circumferenz des Tumors entsprechenden Schnitt, durch welchen die Haut, das subcutane Zellgewebe und die auflagernden Bündel der Brustmuskeln getrennt wurden. Man sah alsdann eine dunkelbläuliche, viel weniger resistente Geschwulst, welche kleinwellig fluctuirte, deren Inhalt, nachdem ein Einschnitt gemacht worden, sich als dünnflüssiges, theils heller, theils dunkler gefärbtes Blut mit Fibringerinnseln untermengt, entdecken liess. Der eingehende Finger stiess auf die 4. Rippe, welche wenigstens 2″ weit cariös war, um dieselbe herum waren die unterhalb gelegenen Intercostalmuskeln und die pleura costalis vollkommen abgetrennt, indem man noch wenigstens ½″ tief durch den betreffenden Zwischenrippenraum auf einen weichen mässig resistenten Theil eindringen konnte. Kleine abgestossene Knochenstückchen lagen frei in der Geschwulst und konnten theilweise mit den Fibringerinnseln gemengt herausbefördert werden. Nachdem die Meinungen über die Geschwulst auch jetzt noch unter den anwesenden

Herren getheilt waren*), jedenfalls aber mit apodictischer Gewissheit ein Aneurysma nicht vollständig ausgeschlossen werden konnte, so wurde die Operation unterbrochen. Die Wunde vereinigte man durch die Knopfnaht, bedeckte sie mit einem Ceratlappen und äusserlich wurden kalte Ueberschläge, innerlich eine potio temperans verordnet. Bei mässigem Fieber war das sonstige Befinden des Operirten gut, und als am 28. der Verband gewechselt wurde, war der beiweitem grösste Theil der Wunde per primam intensionem geheilt, nur an den beiden Enden noch zwei offene Stellen, welche bei gelindem Drucke wenig dicken gutartigen Eiter ausfliessen liessen. Die Geschwulst hatte ihre frühere Beschaffenheit behalten. Folgenden Tags klagte Patient über Hitze, Durst und Hustenreiz, daher erhielt er eine mixtura nitrosa c. extracto hyoscyami. Beim Verbinden floss eine bedeutende Menge dünnen, blutgemischten Eiters ab, die Geschwulst schien dabei kleiner zu werden. Die Eiterseeretion wurde immer profuser, ohne dass der Kranke über Appetitmangel und sonstiges Unwohlsein klagte. Der Puls war fortwährend sehr frequent, der Husten unbedeutend, der Auswurf dünn, schaumig, zuweilen mit Blut tingirt — eine hinzugetretene Lungenkrankheit war nicht zu diagnosticiren. In der Nacht vom 1. auf dem 2. April hatte der Kranke einen halbstündigen Schüttelfrost mit nachfolgender grosser Hitze; folgenden Nachmittag kam wieder ein geringer Anfall, der Patient wurde matter, der Puls klein. Drei Tage lang blieb der Zustand so, am 5. kamen heftige Frostanfälle mit folgender Hitze und Schweissen; die Gesichtszüge collabirten, die Secretion wurde profuser, blutreicher, missfarbig, stinkend. Am 6. trat beim Verbinden eine profuse, schwer zu stillende Blutung ein, die sich folgenden Tags noch zweimal wiederholte; der Puls wurde ganz klein, die Haut kühl, mit klebrigem Schweisse bedeckt, der Athem schneller, schwerer, das Auge matt, die Nase spitzig; nach der Meinung des Kranken das Befinden nicht schlecht.

Am 7. gegen 12 Uhr Nachts Tod in Folge eingetretener Pyämie.

Sectionsbefund.

Allgemeine Decken bleich, wenig Todtenflecke am hintern Körperumfange, Gelenke steif.

Schädelhöhle nicht eröffnet.

---

*) Dr. Wintrich stellte die am Cadaver nachher bestätigte Wahrscheinlichkeitsdiagnose. —

In der Gegend der linken Mamma ein quer von der Axelhöhle gegen die Mitte des Sternums verlaufende Wundöffnung der Haut, die mit einer dünnflüssigen schmutzig bräunlichen Jauche bedeckt ist. Diese Jauchung erstreckt sich um die daselbst gelegene kindskopfgrosse, rundliche Geschwulst und hat das ganze Zellgewebe der allgemeinen Decken dieser Thoraxhälfte einerseits bis zum Sternalrande, anderseits unter das Schlüsselbein und bis gegen die Axelhöhle hin in eine bräunliche, fetzige, stinkende, weiche Pulpa umgewandelt, so dass obige Geschwulst ringsum von einem ausgebreiteten Jaucheherde umgeben ist, worin auch der kleine und grosse Brustmuskel aufgenommen, die jedoch noch ihre äussere Form erhalten haben. Die erweichte Geschwulst, welche durch die Operation eröffnet wurde, besteht aus einem hie und da dichtfasrigen (verdicktes Binde- und Zellgewebe) Sacke, welcher in seinem Inneren ausgefüllt ist mit einer bräunlichen und schwärzlichen coagulirten Blut- und Fibrinmasse. Die vorhandene, unregelmässige, zerklüftete Höhle ist theils künstlich durch die Operation, theils durch die hinzugetretene Verjauchung entstanden. Die Basis dieses Sackes bildet der vorderste Theil der 4ten knöchernen Rippe, welche vollkommen frei isolirt liegt, nach auf- und abwärts von jedweden Weichtheilen entblösst ist, und an der Oberfläche rauh uneben und mit einigen unregelmässigen, stachlichten Osteophyten besetzt ist. Das Gewebe der Rippe bis in den Markkanal hin groblöcherig, an andern Stellen fein porös und in der ganzen Ausdehnung der blosgelegten Stelle von Jauche durchtränkt. An der Verbindung der knöchernen Rippe mit dem betreffenden Rippenknorpel ist völlige Continuitätsstörung vorhanden. Sowohl die 3. als die 5. Rippe derselben Seite erscheinen noch von Weichtheilen bedeckt, letztere jedoch gleichfalls von Jauche durchtränkt. In dem zersetzten Blutcoagulum um diese 4. Rippe herum sind rauhe, zackige, abgestossene, daher freiliegende bis bohnengrosse Knochenstücke zu fühlen, welche wahrscheinlich losgestossenen Osteophytenbildungen der entzündeten Rippe ihren Ursprung verdanken. In ähnlicher Weise als wie sich nach vorne unter den allgemeinen Decken von diesem Theile der 4. Rippe aus eine Geschwulst erhoben hat, findet sich eine zweite nach hinten von derselben Rippe aus in den linken Pleurasack sich vorwölbend von der Grösse einer Mannsfaust. Der Sack dieser Geschwulst ist dünner als der der äussern, wird hie und da zwar von der durch organisirende Exsudate verstärkten Pleura gebildet, an andern Stellen ist er jedoch kaum $\frac{1}{2}$'' dick. Die Form dieser Geschwulst ist eine rundliche und gegen den Pleurasack hin leicht abgeplattete, deren Inhalt derselbe wie der des äusseren Sackes ist und hat zur Basis die hintere Fläche derselben isolirten oben angegebenen 4. Rippe, so zwar, dass

man aus dem äusseren Sacke bequem durch die verjauchten Intercostalräume ober- und unterhalb dieser Rippe in den inneren gelangen kann. Untersucht man von diesem Sacke aus den angränzenden Theil der 3. und 5. Rippe, so findet man ihn zwar nirgends blosgelegt, jedoch lässt sich an den gegen die Geschwulst hinstehenden Rändern der 3. und 5. Rippe in einer Ausdehnung von 2″ ein harter, dickleistiger Knochenrand fühlen, welcher jedenfalls einer Neubildung von Knochenmasse unter dem Periost dieser Rippenränder seine Entstehung verdankt und im Zusammenhange mit den oben angegebenen necrotisch abgestossenen Osteophyten der 4. Rippe andeutet, dass sich der Entzündungsprocess nicht blos auf die 4. Rippe beschränkt hatte. An einer flachhandgrossen, runden Stelle hing diese in dem Pleurasack hervorgewölbte Geschwulst mit der vordern Fläche des obern Lappens der linken Lunge fest zusammen. Bei Lostrennung des Lappens von dem Sacke sah man, dass durch die Jauchung nicht blos der hier dünne Sack selbst zerstört ist, sondern dass auch die Lungenpleura an dieser Stelle und eine Schichte des hier befindlichen, leicht comprimirten Lungengewebes auf eine Tiefe von 1—3‴ durch die Jauchung angeätzt ist. Das unmittelbar an diese Stelle angränzende Lungengewebe ist missfarbig, grau, wenig lufthaltig, wie comprimirt, doch ohne Spur eines Reactionsprocesses.

Die linke Lunge erscheint zudem im übrigen Theile des obern Lappens blutarm, im untern Lappen nebst einem dichtschaumigen Oedem zahlreiche, bis haselnussgrosse, rundliche und keilförmig in die Tiefe greifende metastatische Ablagerungen, welche letztere theils in einer weichen, faserstoffig eitrigen, theils eitrig jauchigen Masse bestehen.

Die rechte Lunge im obern Lappen blutarm; im untern etwas blutreicheren und gleichfalls ödematösen Lappen oberflächliche, runde, hie und da die Pleura aufhebende Heerde.

In den Bronchien beider unterer Lungenlappen eine schaumig röthliche Flüssigkeit enthalten, die Jugularvenen fast blutleer, auch im schlaffen, welken Herzen wenig flüssiges Blut und nur im rechten Abschnitte ein mässig dicker, fester Fibrinstrang. Die Aorta eng, ihre Wände dünn und zart; Leber blutarm; in der Gallenblase eine dunkelbraune dicke Galle; Milz bedeutend vergrössert, Kapsel gespannt, dünn, die Pulpa überwiegend und als ein schmutzig rothbrauner Brei, abstreifbar; Nieren bleich, Harnblase ausgedehnt, mit viel trockenen flockigen Harne gefüllt; Magen und Darm bieten nichts abnormes. —

Epicrise.

Voranstehender Fall hat — wenigstens unsers Wissens — in der Literatur nicht seines Gleichen.

Wie oft wurden cariöse Rippen bei secundärer Abscessbildung mit gutem Erfolge resecirt*), ja sogar Anfressung der Arteria intercostalis durch Caries der Rippen findet sich aufgezeichnet, aber immer mit Ruptur nach Innen und rasch auftretendem Hämatothorax.

Die genaueste physikalische Exploration hat in dem genannten Falle nur soviel ausgewiesen, dass man kein bedeutendes Aneurysma des aufsteigenden Schenkels der Aorta, des Bogens oder Brusttheils derselben vor sich habe. Herz und Lunge waren in normaler Lage und unverändert; eine Spur eines ausgebildeten atheromatösen Processes fehlte ganz und gar, für ein Aneurysma der arteria mammaria interna war die Geschwulst zu gross und zu weit aussen, für das Aufsitzen einer secundären oder tertiären Aneurysmageschwulst auf einem etwa vorhandenen primären oder secundären Aneurysma war kein Anhaltspunkt vorhanden. Man konnte demnach eine ziemlich festsitzende, schmerzlos entstandene Geschwulst von ungleicher Schwingungsfähigkeit (theilweise Flüssigheit enthaltend) diagnosticiren. Bei gewöhnlicher Palpation war keine Fluctuation zu fühlen, wohl aber bei starker Hammerpercussion. Ferner lehrt der Fall sprechend, wie wenig man auf den Mangel oder das Dasein von Schmerz entzündlich auftretender Thoraxgeschwülste zu halten hat. Nicht minder verschwindet selbst bei dem flüssigsten Inhalte durch die grösstmögliche Spannung der Umhüllungshäute jedwelches Gefühl der Fluctuation.

Diese Geschwulst veranlasste durch ihren unglücklichen Ausgang Herrn Dr. Wintrich den weiter vorne beschriebenen Troicart explorateur anzugeben und erwartet von der Anwendung desselben in ähnlichen Fällen rücksichtlich zahlreicher, aufmunternder Experimente gute Dienste.

In wiefern die Operation bis zur Resection der Rippen (vid. Rieds op. cit.) hätte vollendet werden sollen, wagen wir wegen des Mangels analoger Fälle kein maassgebendes Urtheil.

---

*) Ried, die Resectionen der Knochen. 1847. p. 246—258.

2.

Aneurysma der Aorta thoracica mit Detritus der Rückenwirbel, Ruptur und Geschwulstbildung nach aussen in regione lumbali und Tod durch hinzugetretenen Hämatothorax.

Im Militärlazareth zu München befand sich 1841 (Herbst) ein 42jähriger Soldat aus Regensburg, welcher mehrere Wochen vor dem lethalen Ausgange folgendes Krankheitsbild geboten hat:

Mittlerer Körperbau, mässige Abmagerung, anämisches Aussehen, linke Thoraxhälfte bei tiefer Inspiration fast unbeweglich, Herz nach rechts verdrängt, Percussionsschall vorne bis nahezu an die regio supraclavicularis ziemlich gedämpft, Pectoralfremitus vermindert, rückwärts links von der Wirbelsäule fast $1^1/_2$ handbreit ganz matter Percussionsschall bis an die Diaphragmagränze hin, daselbst Mangel jedwelchen Fremitus und herzsystolisches rauhes Blasebalggeräusch, welches wenn auch vermindert über den rechten Rand der Wirbelsäule hinaus noch vernommen wurde. Herztöne rein, Herz selbst nicht vergrössert, zeitweilig nur stärkerer grosswelliger Chok, an der Pulmonalspitze derselben Seite rauhes vesiculäres Athmen, in den übrigen linken Lungenregionen unbestimmtes Athmungsgeräusch, rechte Lunge anscheinend normal.

Patient hatte aber noch eine deutlich fluctuirende Geschwulst von ovaler Form, in der Länge circa eines halben bayr. Schuh, in der Breite etwa $3^1/_2$'' messend, worüber die normal gefärbte Haut und Muskelportion mässig prall gespannt waren. Die Geschwulst reichte ungefähr vom 9. Rückenwirbel links bis in die Lumbalgegend hinab und war nach (längere Zeit vorausgegangener) sehr heftiger stechendbohrender Rückenschmerzen (am intensivsten jetzt in der Nähe des 10., 11. und 12. Brustwirbels mit mässiger Ausbeugung dieser) sehr schnell ausgebildet. Der Patient klagt über Mattigkeit, mässige Dyspnoë, Hustenreiz, Appetitlosigkeit, zeitweilig verstärkte Schlingbeschwerden und über die bei äusserer Berührung zunehmenden Rückenschmerzen. Hinsichtlich der allmähligen Entwicklung seines Leidens weiss der Kranke nur so viel anzugeben, dass er seit etwa 2 Jahren kurzathmiger geworden, hie und da beim Schlingen ein Hinderniss beobachtet, zeitweilig bei Anstrengungen Herzklopfen bekommen habe und mit jedem Monate etwas schwächer geworden sei, bis endlich die Rückenschmerzen das lästigste Symptom geworden seien. Der Zustand des Patienten blieb sich wochenlange gleich, bis letzterer endlich plötzlich unter dem Eintritte einer tiefen Ohnmacht gestorben ist.

Die Section ergab ein normales etwas nach rechts gedrängtes Herz, eine nur etwas ödematöse, normale rechte Lunge und ein mehr als kindskopfgrosses Aneurysma der Aorta thoracica, gleich unterhalb des Bogens beginnend, von diesem durch einen knorpelähnlichen Ring wie abgeschnürt und bis zum Diaphragma sich erstreckend. Es war mit der nach der Clavicula zugedrängten linken Lunge innig verwachsen und erstreckte sich noch 2″ über die Mittellinie nach rechts hinüber. Auf der linken Seite war der fast 1‴ dicke Sack an seinem untern Dritttheile in die Pleurahöhle geborsten und dadurch ein Bluterguss von circa $^3/_4$ Maass bedingt, rechts sass ein dünnwandiges, dem Aufbruche nahes, haselnussgrosses secundäres Aneurysma auf. Im Sacke selbst lockergestocktes, schwärzliches Blut, der 11. und 12. Brustwirbel bis an das unverletzte Rückenmark hin (Körper und Querfortsätze mit Erhaltung der Zwischenknorpelsubstanz) durch Detritus zerstört, ebenso die 6. und 7. Rippe an ihrem hintern Ende destruirt und frei mit ihren zackigen Enden in den Aneurysmasack hineinragend. Ausserdem waren sämmtliche Muskel in der ganzen Ausdehnung der oben beschriebenen äusseren, fluctuirenden Geschwulst atrophisch und bildeten mit ihrem Zellgewebe eine mit schwärzlichem dickflüssigem Blute gefüllte Höhle.

(Skizze von Herrn Dr. Wintrich mitgetheilt, Sectionsbericht findet sich in Mühlbauer's Beitr. zu den Blutkrasen p. 21 und 23.)

Epicrise.

Wir haben hier einen Fall vor uns, welcher sowohl in diagnostischer als prognostischer Hinsicht dem Mediciner und dem Chirurgen gleich hohes Interesse zu bieten vermag.

Wer möchte läugnen, dass hier vielleicht die Hälfte selbst physikalisch wohlgeübter Aerzte, eine linkseitige Pleuritis mit absonderlichen Rückwirkungen auf die Nachbartheile diagnostcirt hätte: Stechende Rückenschmerzen, Verdrängung des Herzens nach rechts, Verminderung des Pectoralfremitus, unbestimmtes Athmungsgeräusch, fast vollständiges Liegenbleiben der afficirten Thoraxhälfte bei tiefer Inspiration! Man konnte mit diagnostischer Tüpfelei die Wahrscheinlichkeit noch weiter treiben und an eine vorausgegangene Spondylarthrocace mit secundärem Abscesse am vordern Rand der Wirbelsäule, empyematöse Perforation in cavum thoracis, mässige Compression der Aorta thoracica und einen durch dieselbe Knochenkrankheit bedingten Abcess nach hinten denken.

Eine zweite Wahrscheinlichkeit war folgende: Annahme einer rückwärts vorzüglich links an der Wirbelsäule ziemlich hoch hinaufsteigenden

Geschwulst, welche Herz und Lunge verdrängte, vielleicht die Aorta comprimirte, die untern Brustwirbel cariös zerstörte und so einen secundären Abscess nach aussen gebildet habe.

Oder auch man diagnostieirte den Fall mit grösster Wahrscheinlichkeit, wie er wirklich war.

Gegen Spondylarthrocace mit Empyem und Abscessbildung liess sich nur etwa der totale Mangel des Pectoralfremitus links von der Wirbelsäule und das starke, herzsystolische Arterienblasen daselbst einwenden.

Gegen Annahme des Aneurysma liess sich der Mangel jedweden traumatischen Moments, das Alter des Patienten, in welchem der atheromatöse Process als Ursache der Aneurysmen nicht vorzukommen pflegt, in den Vordergrund stellen; für das Aneurysma aber sprachen alle sonstigen Zeichen.

Wehe dem Arzte, welcher unter solchen Umständen mit der Wahrscheinlichkeitsdiagnose und dem Explorationseinstiche in die äussere fluctuirende Geschwulst zu voreilig wäre.

3.

Traumatische Schultergelenksentzündung und Periosteitis scapulae, Caries und secundäre Eitersenkungen.

Lorenz Sausinger, 31 Jahr alt, Müllergeselle, stellte sich wegen allabendlich seit mehreren Tagen eintretendem Froste, Hitze und Schweiss, Mattigkeit, Appetitmangel gegen Ende Mai 1850 in der medicinischen Policlinik vor. Als man daselbst Intumescenz der Milz nachgewiesen, wurden dem Patienten das Chinin in grösseren Dosen mit Erfolg verabreicht. Vom 25. Mai an klagte er über bohrende, stechende Schmerzen im rechten Schultergelenke und der Scapula dieser Seite, womit Schwerbeweglichkeit des rechten Arms verbunden war. Man fand die Muskelgruppen an der rechten Schulter bedeutend geschwollen, daselbst erhöhte Temperatur, Schmerz bei stärkerem Drucke und in der regio infraspinata eine rundliche, weichere Stelle, welche bei der Percussion mit dem Hammer deutliche Fluctuation wahrnehmen liess. Percussionsschall in der ganzen Ausdehnung der Geschwulst gedämpft, aber der Pectoralfremitus nur an der Fluctuationsstelle gänzlich aufgehoben. Patient will zwar vor einiger Zeit einen schweren Balken auf der rechten Schulter getragen haben, welchen er rasch herunterrutschen liess, gibt aber einen Zusammenhang der Geschwulst mit diesem Ereignisse nicht zu, weil er durchaus keinen Schmerz darauf empfunden habe. Dabei sieht der übrigens nicht gerade muskel- und knochen-

schwache Kranke sehr angegriffen und blass aus, klagt über öfteres Frösteln und grosse Mattigkeit, Appetitmangel und Stuhlverstopfung. Am 31. Mai zeigte sich das Aussehen des Patienten noch schlechter und die Haut über der Fluctuationsstelle bereits geröthet. Sausinger wurde mit der Wahrscheinlichkeitsdiagnose einer bedenklichen Periosteitis scapulae mit secundärer Abscessbildung im Zwischenmuskelzellgewebe auf die chirurgische Abtheilung verwiesen. Nachdem hier eine Incision gemacht, entleerte sich eine grosse Quantität Eiter mit Pfröpfen von abgestossenem Zellgewebe untermischt. Die Geschwulst collabirte sogleich und der spannende Schmerz liess nach; die Wunde wurde mit Heftpflaster und Charpie geschlossen und am selben Tage noch einmal ausgedrückt. Auch diesmal entleerte sich eine Menge dicken und dünnen Eiters. Folgenden Tags dasselbe Verfahren; am 3. Einspritzungen von salpetersaurer Silbersolution; am 5. war der Eiter dick, gelblich, weniger profus. Die Sonde drang nach oben und aussen etwa einen Zoll weit ein, nach der anderen Seite hin waren die Abscesswände bereits verklebt. Von nun an wurde der Verband nur einmal täglich erneuert und unter dem Einflusse einer stärkenden Diät erholte sich Patient etwas. Vom 20. Juni an verschlimmerte sich der Zustand, Arm und rechte Schulter wurden wieder schmerzhaft, die Nächte waren schlaflos, und alsbald zeigte sich Geschwulst an Arm und Schulter. Die Sonde konnte man durch die noch vorhandene Oeffnung bis ins Schultergelenk einführen, aber nirgends entblösste Knochentheile nachweisen; nur nach unten am angulus scapulae fühlte man Rauhigkeiten. Nachdem daher durch die am 27. gemachte incisio exploratoria mit Bestimmtheit Caries nachgewiesen war, wurde die Incision verlängert und mittelst der Liston'schen schneidenden Zange und der kleinen Messersäge der kleine Theil des Schulterblattwinkels resecirt. Am 29. Vergrösserung der Leber, Athembeschwerde, mässige Dämpfung an der Lungenspitze vorne und hinten, Bronchialathmen, Hustenreiz. Von nun an rascher Collapsus, Zunahme der Geschwulst am Oberarm, welche am 4. Juli eröffnet, viel Eiter entleerte. Auch von hier aus konnte man bis ins Schultergelenk mittelst der Sonde gelangen und eine von der alten Wunde aus eingeführte damit berühren. Das Acromion und der Oberarmknochen wurden als cariös erkannt, dem Patienten daher der Vorschlag zur Exarticulation des Arms und der Resection des Schulterblattes gemacht, von ihm jedoch hartnäckig verweigert. Einige Tage vor dem Tode trat noch Schmerz in der Gegend der 6. Rippe hinzu, wo eine begränzte Percussionsdämpfung, Mangel des Fremitus und eine alsbald hinzutretende, entzündliche Geschwulst nachzuweisen war, welche letztere eröffnet zwei Unzen gemischten

Eiters entleerte. Die Sonde drang daselbst ¼" tief ein. Von jetzt an rascher Kräfteverfall, gänzliche Appetitlosigkeit, Absonderung einer dunkeln übelriechenden Jauche mit necrotisch gewordenen Zellgewebsfetzen, so dass die Oberarmmuskeln wie präparirt dalagen. Endlich am 29. Juli langsam eintretender Tod.

Die Section ergab eine cariöse Zerstörung des Schultergelenks, des Oberarms, des Schulterblatts, theilweise des Oberarmknochens und eine Eitersenkung an der vordern Thoraxwand bis an die 6. Rippe herab mit Anfressung derselben und daselbst circumscriptes Empyem. In Lunge und Leber pyämische Metastasen.

Epicrise.

Bei Sausinger stand höchst wahrscheinlich ein traumatisches Moment in Verbinduug mit der nachfolgenden Entzündung des Schulterblatts etc., welche die in der Krankengeschichte genau angegebenen secundären Eiterheerde und Eitersenkungen veranlasst hat.

Der Fall nähert sich in seiner Symptomatologie den gewöhnlichen solcher Art: Trauma, entzündlicher Knochenschmerz, Caries und Abscessbildung. — Ob die typischen Fieberanfälle eine wirkliche Intermittens darstellten, oder durch schon vorher entstandene Eiterbildung bedingt worden sind, wollen wir nicht entscheiden.

4.

Pulsirende Empyemata necessitatis mit Caries einer Rippe und längere Zeit zurückbleibender Fistel.

I. Andreas Schuster, jetzt 71 Jahre alt, Polizeisoldat in Erlangen, war bis vor 5 Jahren von keiner schweren Krankheit befallen worden. Er erfreute sich einer den härtesten Strapazen des Krieges und seines nachherigen beschwerlichen Dienstes vollkommen gewachsenen Gesundheit. Im Sommer 1845 trat er zum ersten Male wegen eines bedeutenden pleuritischen, linkseitigen Exsudats in policlinische Behandlung. Die linke Thoraxseite war um einen Zoll weiter, als die rechte, das Herz über den rechtseitigen Rand des Sternums verdrängt; der vollkommen matte und leere Percussionsschall reichte vorn bis zur 2. Rippe, hinten noch etwas über die spina scapulae hinauf. Nach Ablauf des Fiebers blieben sich die Exsudatgränzen und die Verdrängung der Organe ohne sehr sinnfällige, vorausgegangene Verminderung Monate lang gleich. Nach ungefähr einem

halben Jahre entwickelte sich unterhalb der linken Brustwarze etwas nach innen gegen das Sternum zu, zwischen der 6. und 7. Rippe eine langsam wachsende, kleinwellig fluctuirende Geschwulst, begleitet von den Symptomen stechender Schmerzen an der Stelle und mässigem Fieber. Als die Geschwulst ungefähr pomeranzengross geworden, unterwarf Herr Dr. Wintrich den Patienten einer wiederholten, genauen, physikalischen Exploration. Die Verdrängung des Herzens liess sich nicht mehr constatiren, ebensowenig die Erweiterung der linken Thoraxhälfte, das Niveau des matten Percussionsschalls war vorn bis zur 4. Rippe, hinten bis zur Spitze der Scapula zurückgegangen. Bei genauer Besichtigung der Geschwulst konnte eine Pulsation nicht wahrgenommen werden, aber bei stärkerem Fingerdrucke war eine solche mit dem Pulse der grossen Halsgefässe isochronische deutlich zu fühlen. Die rechte Lunge gesund, durch vicariirende Thätigkeit mässig vergrössert. Nach mehreren Wochen röthete sich die Haut über der Geschwulst, welche endlich aufbrach und eine ziemliche Menge sehr übelriechenden Eiters entleerte. Die Sondenexploration ergab eine sehr circumscripte, cariöse Denudation des untern Randes der 6. Rippe. Noch mehrere Monate lang floss aus der zurückgebliebenen Fistel bald eine grössere, bald eine geringere Menge übelriechenden Eiters. Nach und nach zog sich der linke Thorax immer mehr ein, die Exsudatgränzen gingen auf einen kleineren Raum zurück; an der cariösen Stelle der Rippe trat Verwachsung mit der darüberliegenden Haut ein bis auf eine circa erbsengrosse Stelle, auf welcher sich von Zeit zu Zeit eine Kruste bildet, die abfällt, um, nachdem die Oeffnung einige Tage genässt hat, wieder zu erscheinen. Patient kam so zu Kräften, dass er noch im Laufe des Jahres 1846 seinen Dienst wieder antreten konnte, welchen er erst vor einigen Monaten bei ganz erträglicher Gesundheit niederlegte. Eine später wiederholte Exploration (18. Oct. 1850) ergab folgendes Resultat: Grösse 176 Centimeter, Gewicht 124 Pfd. bayr., vermittelst des Spirometers 2100 Kubikcentimeter vitales Athmungsvermögen, Brustumfang in der Höhe der regio axillaris 84 Centimeter, in der Höhe der Brustwarze 83 Centim., im Niveau des Schwertknorpels 81 Centim., Excursion im ganzen Brustumfange oben $3\frac{1}{2}$, mitten $3\frac{1}{4}$, unten $4\frac{1}{4}$ Centim. Linke Brusthöhle hat die gewöhnliche Form des s. g. rétrécissement de la poitrine, Herztöne sehr undeutlich, Chok nirgends fühlbar, Respirationsgeräusch im Umfange der immer noch gedämpften Stellen des früheren Exsudats schwach, unbestimmt, Pectoralfremitus daselbst vermindert. Die Leber durch die vicariirende Thätigkeit der rechten Lunge circa 2 Centim. mehr als gewöhnlich herabgedrängt.

Allgemeinbefinden und Aussehen gut, nur wenig Husten und zuweilen stechende Schmerzen an der oben beschriebenen Narbenstelle.

II. Johann Berger, 26 Jahr alt, Sohn eines Wagenfabrikanten aus Nürnberg, kam im Sommer 1849 zu Herrn Dr. Wintrich, um ihn zu consultiren über eine schmerzhafte Geschwulst in der Präcordialgegend.. Das Untersuchungsresultat war in Kürze folgendes: Berger ist ein Mann von mittlerer Grösse, starkem Knochenbau, mässig abgemagert und gibt über die Entstehung der wenigstens handgrossen Geschwulst zwischen der 4. und 7. Rippe in regione praecordiali nachstehende Anhaltspunkte: Er wäre vor ¼ Jahr von einer heftigen linkseitigen Brustfellentzündung befallen worden, von welcher er angeblich nach etwa 5 Wochen so weit genesen sei, dass er mit geringer Behinderung im Athmen wieder im Geschäfte hätte arbeiten können, jedoch sei ein zeitweilig stechender Schmerz an einer sehr umschriebenen Stelle unterhalb der Brustwarze zurückgeblieben, an welcher er mit Schrecken die rasch bis zu dem bezeichneten Volumen anwachsende Geschwulst bemerkte. Herz nicht erkennbar verdrängt, linke Brust mässig eingezogen, gedämpfter nicht vollkommen matter und leerer Percussionsschall in regione dorsali inferiori sinistra bis zum angulus scapulae hinauf, seitlich rasch abfallend; daselbst unbestimmtes Athmungsgeräusch, Pectoralfremitus, wenn auch schwächer, als an den gesunden Stellen vorhanden, aber an der Geschwulst total fehlend; an dieser selbst die Haut geröthet, die Betastung schmerzhaft, kleinwellige Fluctuation und bei gleichmässigem Drucke mit der flachen Hand schwache herzsystolische Pulsation. Unter Anwendung von Cataplasmen brach alsbald die Geschwulst auf, es entleerte sich eine Masse stinkenden Eiters und es bildete sich ganz ähnlich, wie bei vorerwähntem Falle, eine Fistel, welche noch besteht. Der Patient befindet sich dabei ziemlich wohl, hat ein gutes Aussehen bekommen und kann die schweren Arbeiten seines Standes ohne lästige Beschwerde verrichten.

Epicrise.

Voranstehende zwei Fälle bieten Beispiele von pulsirenden Empyemen und sind sich so analog, dass sie füglich gleichzeitig besprochen werden können. —

Da wir die Differenzialdiagnose der Thoraxgeschwülste schon im allgemeinen Theile besprochen haben, so erinnern wir nur daran, dass in beiden Fällen Pleuritis vorausgegangen war mit Verdrängung des Herzens nach rechts, und

beide Male in der Präcordialgegend fast an derselben Stelle Durchbruch des Eiters nach Aussen erfolgt sei und ein sogenanntes Empyema necessitatis erzeugt habe, wobei das Herz wieder an seine Stelle rückend hinter den Tumor kam und diesem die pulsirende Bewegung mittheilte.

Duncan hat im Edinburgh. Medical Journal vor langer Zeit einige Fälle pulsirender Empyemata mitgetheilt. Sie sind aber im Allgemeinen sehr selten.

5.

Kalte Abscesse am Thorax ohne Knochenleiden.

I. Maria Müller, jetzt 62 Jahre alt, Essigsiedersfrau von Erlangen, kam vor zwei Jahren in policlinische Behandlung und zwar wegen folgender gleich zu beschreibender Geschwülste. Ungefähr $1\frac{1}{2}''$ unterhalb der spina scapulae mehr gegen den innern Rand derselben zu zeigte sich ein circa apfelgrosser, rundlicher, vollkommen schmerzloser Tumor von gleichmässiger Resistenz und bei genauester Untersuchung kleinwellig fluctuirend. Er hatte die merkwürdige Eigenthümlichkeit, sich nach den verschiedensten Richtungen besonders aber auf- und abwärts wenigstens 2″ weit verschieben zu lassen. Eine zweite ganz ähnliche, ebenfalls leicht verschiebbare Geschwulst fand sich im unteren Dritttheile des Oberarms am innern Rande des m. biceps vor; eine dritte, etwas grössere, länglich runde, aber unverschiebbare, ebenfalls ganz schmerzlose und fluctuirende Intumescenz entdeckte man an der äusseren Fläche des rechten Oberschenkels ungefähr 1″ unterhalb des Trochanter major.

Patientin stammt von gesunden Eltern, war nie von schweren Krankheiten heimgesucht, hat sechsmal ohne alle Beschwerde geboren, sich ohne Nachtheil den schwersten Strapazen ausgesetzt und ihre Menstruation im 48sten Jahre ohne störendes Unwohlsein verloren. Ueber die Entstehung der Geschwülste gab sie Folgendes an: der Schenkeltumor wäre vor ungefähr 2 Jahren zuerst erschienen, ohne allen Schmerz (an irgend einer Stelle des Entstehungsortes oder der benachbarten Knochentheile) langsam gewachsen und hätte sie in keiner Weise von ihren gewöhnlichen Beschäftigungen abgehalten. Ungefähr ein halbes Jahr darauf hätten sich gleichzeitig am linken Schulterblatte und dem Oberarme derselben Seite die zwei anderen Tumoren ohne allen Schmerz herangebildet und die Patientin in Nichts gehindert. Die genaue Exploration der Brust und Bauchorgane wies nirgends eine erkennbare Abnormität nach. Das Allgemeinbefinden war ziemlich gut. Die Anwendung des Troicart explorateur von der Kranken anfangs hart-

näckig verweigert, wurde jedoch einige Zeit darnach, als die Haut an der Schultergeschwulst sich röthete und schmerzte, gestattet. Es flossen einige Tropfen guten, dickliehen Eiters aus. Bald entzündete sieh die Haut immer mehr und durch spontanen Aufbruch entleeerte sich eine ziemliche Quantität guten Eiters, worauf rasche Heilung erfolgte. An dem Armtumor entstand ohne Explorationseinstich ebenfalls spontane Entzündung, Aufbruch und rasche Heilung. Mittlerweile war die Müller ausser Behandlung getreten, und als ich sie heute den 2. Mai mit Herrn Dr. Wintrich, welcher mich auf diesen Fall aufmerksam machte, besuchte, fanden wir folgenden status praesens: An der Stelle der geheilten Abscesse kleine, streifige Narben, die betreffende Haut leicht über die Unterlage verschiebbar; an der äusseren Schenkelfläche rechts eine grosse länglichrunde, in ihrem Verticaldurchmesser wenigsten $\frac{5}{4}'$ haltende, circa 12 Centimeter breite, fluctuirende Geschwulst, die darüber liegende Haut glänzend, aber von normaler Farbe, kein Schmerz, weder bei der Bewegung, noch bei selbst stärker angebrachtem Drucke. Ausserdem weit vorgeschrittene Abmagerung, grosse Mattigkeit, kleiner, fadenförmiger Puls, seniles Lungenemphysem ohne Lungenblennorrhöe oder lästigem Husten und asthmatische Beschwerden. Stuhl täglich, Appetit gering.

6.

Abscessus frigidus (?) in regione dorsali sinistra.

II. Maria E., 17 Jahre alt, aus Oberaudorf im Unterinnthale, ein schlankes, gross gewachsenes Mädchen von kräftiger Statur, hatte in ihrer Kindheit viel mit Drüsenanschwellungen zu kämpfen und wurde im Sommer 1834 wegen hartnäckiger Chlorose von Herrn Professor Schneider in München behandelt. Ausser den verschiedensten hysterischen Beschwerden und häufigen sog. rheumatischen Schmerzen fühlte sich Patientin in ihre Heimath zurückgekehrt den Winter 1835 hindurch ziemlich wohl. Am Ende des nächstfolgenden Sommers begab sie sich zur Sommerfrische und gänzlicher Wiederherstellung ihrer Gesundheit auf die ziemlich hoch gelegene Alm ihres Ortes. Vier Wochen nachher unter zunehmender Kräftigung verspürte sie nach mehrtägiger, febriler Aufregung eine ziemlich rasch wachsende, sich weich anfühlende, schmerzlose Geschwulst in regione dorsali inferiori sinistra, wesshalb sie in ihr Vaterhaus zurückkehrte. Der herbeigerufene praktische Arzt erklärte den mittlerweile bis zur Kindskopfgrösse herangewachsenen Tumor für einen bedenklichen Congestionsabscess, der wahrscheinlich mit einem scrophulösen Knochenleiden in Ver-

bindung stehe. Geheimer Rath v. Walther brieflich über den Fall consultirt erklärte sich in Berücksichtigung der Anamnese für dieselbe Ansicht. Herr Dr. Wintrich, welchem ich die Mittheilung dieses Falles verdanke, kam während der Herbstferien an den genannten Ort und besuchte mit dem dortigen Chirurgen Schwendner die Kranke. Es wurde die genaueste Untersuchung der Wirbelsäule, der Rippen etc. vorgenommen aber nirgends ein schmerzhafter Punkt entdeckt, hierauf ein Explorationseinstich gemacht und, als gut beschaffener Eiter ausfloss, die Wunde erweitert und wenigstens einige Pfunde Secret entleert. Die hierauf vorgenommene Sondirung ergab einen grossen Sack, aber nirgends stiess man auf denudirte Knochentheile. Zwei Monate darnach war unter Anwendung eines Compressivverbandes und geeigneter Diät vollständige Heilung eingetreten. Nie zeigte sich später an der noch lebenden Patientin eine Spur des vermutheten Knochenleidens.

2.

Abscessus frigidus ad pectus.

III. Albert Bartholomäus, ein 26jähriger Handwerker, kleiner mittelkräftiger Statur, früher angeblich gesund, seit einigen Monaten an Drüsengeschwülsten leidend, von welchen mehrere Narben am Halse zurückgeblieben sind, kam am 4. April 1851 in die hiesige chirurgische Klinik, woselbst er aussagte, dass bei sonst gleichmässigem Wohlbefinden seit acht Wochen sich allmählig eine Geschwulst gebildet habe, welche jetzt bereits von dem Akromion bis 1″ vor den rechten Rand des Brustbeins und nach unten bis an die Brustwarze reicht, Fluctuation und keine Veränderung in der Oberhaut zeigt. Sie ist ziemlich gespannt, gibt bei schwacher Percussion einen gedämpften, bei starker einen viel weniger gedämpften, nichttympanitischen Schall. Die normalen Athemgeräusche werden, wenn auch geschwächt, durch die Geschwulst hindurch vernommen, der Pectoralfremitus ist im ganzen Umfange derselben total vernichtet. Ein Einstich mit dem Troicart explorateur entleerte einige Tropfen hellen, mittelmässig dünnen Eiters, daher dann vermittelst des Lindenblattes mit scharfer Spitze über dem linken Rande des Sternums eingestochen und wenigstens ein Pfund gelbgrünen, mehr oder weniger dicken Eiters entleert ward. Die Geschwulst collabirte nicht in dem Maasse als man es nach Entfernung einer so grossen Quantität des Contentums erwarten sollte. Die vorher durch die pralle Spannung der Geschwulstwände kleinwellige Fluctuation verwandelte sich in eine

grosswelligere. Am Abend des Operationstages konnte man mehrere Unzen desselben Eiters durch Druck herausbefördern. In der folgenden Nacht Frost und Hitze, Schlaflosigkeit; am folgenden Tage Ermattung, Appetitlosigkeit und erhöhte Pulsfrequenz. Neuerdings Entleerung einer ziemlichen Menge flüssigen, theilweise blutgemischten Eiters. Da das Befinden des Kranken sich gleich blieb, das Secret dünner und missfarbiger wurde und das Ausdrücken mühsam und schmerzhaft war, so wurde eine Incision von $1\frac{1}{2}''$ Länge auf der Geschwulst selbst gemacht, hierauf mit Leichtigkeit eine Menge Eiter entleert, und vermittelst der Sonde nachgewiesen, dass die Abscesshöhle bis an die Clavicula hinauf reichte, nirgends aber Caries zu finden war. Nach der hierauf erfolgten raschen Besserung des Allgemeinbefindens und gutem Fortgange der Heilung des örtlichen Leidens wurde der Kranke alsbald entlassen.

Epicrise.

Wir haben hier drei Fälle von kalten Abscessen vor uns, welche sämmtlich ohne Schmerz aufgetreten, ohne dergleichen Symptome sich entwickelten und bei vollständiger Integrität der Knochen bald heilten.

Zum ersten Falle. Es wird wohl zu den grössten Seltenheiten gehören, dass rundliche, ganz schmerzlose, fluctuirende Geschwülste, die sich in solcher Ausdehnung unter dem subcutanen Zellgewebe verschieben lassen, nichts Anderes sind als kalte Abscesse, wie die Anwendung des Troicart explorateur und der Verlauf erwiesen haben. Mit einem Knochenleiden oder einer ausgesprochenen Dyskrasie kann man die genannten Abscesse nicht in Verbindung bringen.

Zum zweiten Falle. Dieser mächtig grosse Abscess an einem früher vielleicht von Drüsentuberculose ergriffenen Mädchen hat selbst einen Walther irregeleitet und beweist wiederholt, wie sehr auch der Chirurg benöthigt sei, alle und jede Hilfsmittel der Diagnose anzuwenden, damit seine Aussprüche so viel als möglich Objectivität und so wenig als möglich ein dem Irrthume immer so leicht verfallendes Raisonnement zur Basis haben.

Der dritte Fall ist analog dem zweiten.

8.

Drüsentuberculose.

Anna Müller, 30 Jahre alt, ein gesundes Bauernmädchen, welches keine Spur von Scrophelsucht an sich trug und keine dahin bezügliche Leiden durchgemacht zu haben angibt, bemerkte vor etwa $\frac{3}{4}$ Jahren eine Geschwulst in der rechten Axelgrube, welche ohne Schmerz zu verursachen

zunahm, sie aber bald bei der Arbeit hinderte, so dass sie sich am 31. März in der hiesigen Klinik einfand, um die Geschwulst exstirpiren zu lassen. Man fand bei der Untersuchung eine bis zur Hühnereigrösse angewachsene Axillardrüse, welche die ganze Axelgrube ausfüllte und hinter welcher eine zweite Geschwulst von gleicher Beschaffenheit gefühlt werden konnte.

Am 1. April wurde die Operation vorgenommen. Nach eingetretener Chloroformanästhesie wurde ein Schnitt von oben und innen nach unten und aussen über die Geschwulst geführt, die darunterliegende Drüse mit der Cooper'schen Scheere und mit dem Hornmesser von den Wandungen losgetrennt und entfernt. Unter derselben befanden sich noch drei ähnliche, wallnussgrosse entartete Drüsen, welche bis an die Clavicula nach vorne, nach innen bis gegen das Schultergelenk reichten. Die Blutung war nicht bedeutend und stand nach Unterbindung zweier kleiner Arterien und Injection von kaltem Wasser. Durch fünf Knopfnähte wurde die Hautwunde vereinigt. Der Inhalt der Drüsen zeigte sich bröcklich, unter dem Mikroskope als Zellengebilde niederer Bildungsstufe.

Nach dreimal 24 Stunden wurden die Nähte gelöst, die Wundwinkel waren vereinigt, in der durch die Entfernung der Drüsen entstandenen Höhle hatte sich Eiter angesammelt, der mit Leichtigkeit entfernt und die Höhle gereinigt wurde. Bei gleicher Behandlung legten sich die Wände bald an und die Heilung der Wunde schritt gut voran, so dass am 11. April die Operirte entlassen werden konnte.

Epicrise.

Ein gewöhnlicher Fall von Drüsentuberculose, welche jedoch in manchen Fällen Geschwülste von so zweifelhafter Natur darstellt, dass manchmal nur die Anwendung des von uns beschriebenen Troicart vor grobem Irrthume zu schützen vermag.

9.

Cystosarkom hart an der rechten Mamma in einem sonst gesunden Mädchen.

K., 29 Jahre alt, hatte in den Kinderjahren mit scrophulösen Ausschlägen und Augenentzündungen zu kämpfen; Menses stets regelmässig, vor einigen Jahren länger andauernde gastralgische Beschwerden, jetzt innerlich ganz gesund. Vor etwa 2 Jahren bemerkte sie zuerst eine kleine Geschwulst hart neben der rechten Mamma nach aussen, welche ungefähr

ein Jahr kleinhaselnussgross geblieben ist und von nun an allmählig bis zu dem Umfange eines Enteneies ohne allen Schmerz zugenommen hat. Zwischen der Mamma und dem Tumor sieht und fühlt man eine seichte Furche. Die betreffende Drüse so gross wie die linke, aber etwas härter. Die auf der Muskulatur bewegliche Geschwulst zeigt einzelne gleichmässige Erhabenheiten. Die darüberliegende Haut, welche durch Anwendung scharfer Mittel excoriirt war, ist wieder normal und leicht verschiebbar. Der Tumor fühlt sich gleichmässig resistent an. Die Exstirpation wurde heute, den 8. Mai 1851, von H. Prosector Dr. Herz mit dem Versuche die Mamma zurückzulassen, vorgenommen. Nach gemachtem Einschnitte fand man eine sehr harte, durch feste Stränge mit der Drüse zusammenhängende Geschwulst, daher vorsichtshalber auch letztere mit hinweggenommen wurde. Patientin wurde durch Chloroform in Anästhesie versetzt, und die Wunde durch Nähte vereinigt. Bei Wegnahme der tiefsten Stelle der Brustdrüse entstand ein Geräusch wie bei Lufteintritt in die Venen (?). Compression dieser Stelle; rasche Beendigung der Operation; keine Folgen; Zustand 6 Stunden darnach sehr gut.

Die mikroskopische Untersuchung der Geschwulst gab folgendes Resultat. Im Stroma sehr schön entwickelte Zellgewebsfasern, an einzelnen Partieen sogenannte Keimschläuche (Engel), Röhrenfasern, fein zertheiltes Fett, Kerne, Zellen mit deutlichen Kernen, geschwänzte Zellen etc.

Wenn man vom Alter der Patientin, der Anamnese, dem Mangel jedweleher erkennbaren Dyskrasie u. s. w. absieht, so wäre nach diesem histologischen Befunde die Geschwulst von einer krebsigen mit Sicherheit durchaus nicht zu unterscheiden.

Die Kranke befindet sich übrigens wohl und die Operationswunde ist fast ganz geheilt (2. Juni d. J.), aber, wie schon angedeutet, mit apodictischer Gewissheit wird man erst nach Jahren sagen können, dass keine Krebsgeschwulst exstirpirt worden.

Bezüglich des eigenthümlichen Geräusches, wie wenn Luft in eine Vene getreten, bemerken wir, dass es auch durch rasche Entfernung zweier Flächen voneinander, zwischen welchen klebende Substanzen (Blut etc.) waren, erzeugt sein konnte. Jedenfalls war die Erscheinung bedeutungslos für die Operirte, wie der Verlauf gezeigt hat. —

10.

Krebsgeschwulst (?) an der Brustdrüse eines 83jährigen Mannes ohne Recidive (nach einem Jahre).

K., 83 Jahre alt, sonst gesund, mit einer hernia inguinalis und mässigem senilen Lungenemphyseme behaftet, bemerkt seit 15 Jahren eine mässig harte Geschwulst etwas unterhalb der rechten Brustwarze, die sehr langsam grösser wurde und jetzt den Umfang zweier Hühnereier hat. Die Geschwulst ist auf der Muskulatur beweglich, etwas platt und mässig hart. In der Mitte derselben bildete sich ein kraterförmiges, übel aussehendes Geschwür, aus welchem zeitweilig bedeutende arterielle Blutungen erfolgen. Man fühlt auch bis zum Geschwürsrande hin unter der Haut eine Arterie deutlich pulsiren. Exstirpation (von Dr. Herz) ohne weiteren Zufall unter vorsichtiger Anwendung des Chloroforms bei den Hautschnitten; Nähte. Heilung sehr rasch, grösstentheils per primam intentionem.

Die mikroskopische Untersuchung ergibt die Formelemente des Markschwamms. Nach Verlauf eines Jahres keine Spur von Recidivirung.

Bemerken wollen wir noch, dass die Geschwulst mit der Brustdrüse nicht zusammenhing.

Ein gewiss merkwürdiger Fall von unerwartet günstigem Ausgange nach Exstirpation einer bösartigen (?) Geschwulst bei einem so alten, bereits die Spuren des Marasmus an sich tragenden Mannes.

11.

Enorme Hypertrophie beider Brustdrüsen einer 21jährigen Dame.

Eine 21jährige Dame, welche sich einer krankheitsfreien Jugend zu erfreuen hatte, war mit dem 18. Jahre regelmässig menstruirt. Nach vier Monaten vollkommen cessatio mensium, hierauf rasches, schmerzhaftes Wachsen der Brüste (der linken zuerst). Nach einem Jahre hatte die linke Brust 45 Centimeter Länge und 80 Centimeter Umfang, sass wie gestielt auf und der Stiel selbst hatte 67 Centimeter Circumferenz. Die rechte Drüse war fast ebenso gross. Beide sahen gefurcht aus, waren von einer venenreichen Haut bedeckt, aussen weich und in der Tiefe knotig (haselnussgross). Man machte die Punction und es flossen einige Tropfen Blut aus. Drei Jahre nach Entstehung genoss das Mädchen fortan einer guten Gesundheit; Hautfarbe normal; mässige Abmagerung. Die Brustdrüsen hatten jedoch so an Volumen zugenommen, dass jede etwa 30 Pfund schwer geworden war; sie reichten den Bauch bedeckend bis an die Kniee. Patientin musste zufolge der schweren Last das Bett hüten. Es wurde die Exstirpation der

linken Drüse vorgenommen, welche 30½ Pfund wog. Nach Entfernung derselben beobachtete man die merkwürdige Erscheinung, dass die rechte bedeutend an Volumen abgenommen habe. Auch diese wurde exstirpirt und hatte 20½ Pfund. Nach der Operation wog das Mädchen 101 Pfund; es bestand somit ⅓ ihres Körpergewichts aus den hypertrophischen Drüsen. Der Inhalt bestand aus übermässigen Fettquantitäten, in deren Mitte nicht degenerirte aber excessiv hypertrophische Glandularläppchen zu sehen waren. Nach 2 Monaten war die Kranke vollkommen genesen.

(L'Union médicale, 8. Mai 1851; von Robert und Amussat in einer Sitzung der Acad. de méd. am 6. Mai d. J. erzählt.)

12.

Ein ganz analoger Fall kam vor einigen Tagen im Hôtel-Dieu auf der Klinik Rostan's vor (L'Union médicale, 15. Mai 1851). Er betraf eine junge Frau von 28 Jahren, welche nach ihrer zweiten Geburt einer so excessiven Fettbildung anheim fiel, dass sie kurze Zeit vor ihrem durch eine Bronchitis beschleunigten Ende etwa 400 Pfund wog, bei welcher die Brustdrüsen ebenfalls ausserordentlich vergrössert waren durch Fettbildung.

Epicrise.

Die Umstände und Einflüsse, unter welchen so enorme Fettmassen an einzelnen Organtheilen sich anhäufen, wie im vorletzten Falle, sind bisher so gut wie ganz unbekannt, aber über Polysarkie (betreffend den 2. Fall) hat in letzter Zeit der Engländer Chambers *) ergiebige Untersuchungen angestellt, deren Hauptresultate wir in aller Kürze anreihen wollen:

Bekanntlich besteht das Fett bei gut genährten Erwachsenen ungefähr aus $\frac{1}{20}$ des Totalgewichtes, aber in der Fettsucht kann es die Hälfte, ja $\frac{4}{5}$ des Totalgewichtes betragen. Man hat Fettmenschen von 400—600 und 800 Pfund gesehen.

Nach den statistischen Zusammenstellungen Chambers stellt sich bezüglich ursächlicher Momente folgendes Verhältniss heraus:

Unter 38 Fettmenschen wurden 5 Frauen fett nach der Verheirathung, 2 nach dem Wochenbette, 1 während des Säuggeschäftes. Raige-Delorme (Dict. en 30 vol., Art.: Polysarkie) führt eine junge

*) Thomas King Chambers: Corpulence or Excess of Fat in the Human Body (Gulstonian Lecturer, London, 1850); auch im Original mitgetheilt in der Lancet, und im Auszuge in mehreren Journalen, so z. B. im Edinb. Monthly Journal, Oct. 1850. p.334—338.

Dame mit enormer Fettbildung an, welche nach der Geburt wieder zurückgieng.

Nach dem Alter vertheilte sich die Polysarkie unter 35 Personen, wie folgt:

1	von	1—10	Jahren	(Knabe);
2	„	11—20	„	(2 Knaben);
9	„	21—30	„	(6 M. 3 Fr.);
7	„	31—40	„	(3 M. 4 Fr.);
4	„	41—50	„	(2 M. 2 Fr.);
8	„	51—60	„	(4 M. 4 Fr.);
4	„	61—70	„	(2 M. 2 Fr.);

20 M. 15 Fr.

Also die grössste Häufigkeit bei Männern und zwischen 20—40 Jahren.

Beginn der Fettsucht nach Jahren unter 31 Personen:

6	Personen	von	1—10 J.	(2 Kn. 4 Mädch.)
8	„	„	11—20 J.	(4 M. 4 Fr.);
14	„	„	21—30 J.	(7 M. 7 Fr.);
3	„	„	31—40 J.	(2 M. 1 Fr.);

15 M. 16 Fr.

Bei einigen Neugeborenen, Säuglingen und auch älteren Kindern ist Polysarkie öfter vorhanden und schwindet später wieder, bei anderen aber bleibt sie und nimmt immer mehr bis auf einen gewissen Grad zu. Fette Mädchen werden gerne früher menstruirt und leiden häufig an asthmatischen Beschwerden mit und ohne Bronchitis.

Unter den auffälligen Ursachen macht sich besonders überwiegender Fleischgenuss bei grosser körperlicher und psychischer Ruhe geltend an Metzgern, Wurstmachern etc. Das wichtigste ätiologische Moment scheint aber die hereditäre Anlage zu sein. Unter 32 Fällen liess sich bei 18 die Erblichkeit nachweisen. Auffällig mag es sein, dass manchmal nach oder vor schweren Krankheiten Fettsucht auftritt (Pneumonien, Scharlach, heftigen Fiebern, Syphilis etc.).

Einige ertragen ihre Polysarkie ohne Beschwerde: Unter 38 Fällen befanden sich 7 ziemlich wohl, 4 hatten Herzfehler mit oder ohne Emphysem, bei 3 war Emphysem mit Bronchitis, 3 waren dyspnoïsch, 2 plethorisch, 4 dyspeptisch, 1 bekam apoplexia pulmonum und 11 andere waren von den verschiedensten Beschwerden (Varicosität an den Füssen, Hernien etc.) heimgesucht.

Mit den biochemischen Hypothesen Chambers wollen wir den Leser verschonen.

Anmerkungen.

ad 1. Wir haben bereits der Möglichkeit ja Wahrscheinlichkeit gedacht, dass die verschiedensten Proteinsubstanzen unter nicht genau bekannten Verhältnissen sich in Fett verwandeln können, wodurch es erklärlich wird, welche Bedeutung Fettbildung überhaupt in diagnostischer und prognostischer Beziehung bei den verschiedensten Geschwülsten wohl haben möchte. Zwei und zwar entscheidende Hauptfragen sind jedoch durch die Bemühungen selbst der tüchtigsten Forscher nicht zu einer schlussreifen Beantwortung gediehen:

1) Sind die Fettablagerungen in den organisirten oder nicht organisirten Blastemen eine gleich anfangs gesetzte Theilerscheinung der Exsudation aus dem Blute und stehen sie mit Resorptionsvorgängen (Virchow) etc. in Verbindung oder nicht?
2) Oder wird Fett aus den bereits vascularisirtem Stroma oder aus den gefässreichen Hüllen der Tumoren in den Geschwulstinhalt aus dem vielleicht fettreicheren Blute abgesondert?

Selbst die dessfallsigen sinnreichen Experimente R. Wagner's, welche er unlängst bekannt gemacht hat *), bringen obige Fragen nicht zum Abschlusse:

Er brachte nämlich Hoden, Augenlinsen, Muskeln, gekochtes Eiweiss u. s. w. in die Bauchhöhle von Hühnern, Tauben und tödtete diese Thiere innerhalb verschiedener Zeiträume nach der Operation. Eine constante Erscheinung; an all diesen eingebrachten Organtheilen war eine mehr oder weniger vorgeschrittene Fettmetamorphose, und der Fettreichthum hat die physiologischen Breitegrade des normalen Fettgehaltes dieser Theile immer weit überschritten; aber! — die eingeschobenen Organe zeigten ebenfalls immer eine durch adhäsive Entzündung ausgebildete vascularisirte Zellgewebshülle, welche an die Nachbarorgane angeheftet war, so dass also die Möglichkeit der Fettabsonderung in die allmählig atrophischer werdenden eingebrachten Substanzen aus dem Blute des operirten Thieres durchaus nicht beseitigt ist, was Lehmann mit vollkommenem Rechte Herrn Wagner bereits eingewendet hat.

Bringt man jedoch die weiter vorne aufgeführten Beobachtungen an Proteinstoffen ausserhalb des Körpers mit den Wagner'schen Resultaten in Verbindung, so fühlt man sich unwillkürlich zu der Ansicht hingezogen, dass diese Proteinstoffe die Metamorphose in Fett wirklich einzugehen im Stande seien.

Welche therapeutischen und prognostischen Hoffnungen knüpfen sich nicht an diesen Satz, zumal wenn man durch die raschen Fortschritte der physiologischen Chemie die Fettbildner und ihre biochemischen Gesetze wird näher kennen gelernt haben?! — —

Diese Bemerkungen wollen wir nicht schliessen, ohne auf einen lehrreichen Aufsatz aus letzter Zeit über Fettgeschwülste bei Thieren aufmerksam zu machen von Dr. Fürstenberg in Gurlts Magazin für Thierheilkunde, I. Heft 1851, p. 1—66.

Der Arbeit Chamber's haben wir vorhin gedacht und Rostan's klinischer Vortrag über denselben Gegenstand (l'Union médic. 15. Mai 1851, Hôtel-Dieu) enthält fast nur einen Auszug aus Chamber's Abhandlung.

---

*) Göttinger Nachrichten der K. Gesellschaft der Wissenschaften vom 5. Mai 1851, Nr. 8, p. 97—109.

ad 2. 3. u 4. Wie schwierig zuweilen die Differentialdiagnose zwischen Krebsgeschwülsten, Cysten, Cystoiden und Sarkomen sei, selbst wenn man alle möglichen Unterscheidungsmittel mit Sorgfalt anwendet, haben wir bereits an verschiedenen Stellen dieser Blätter ausgesprochen und uns dabei der immer noch gangbaren Ausdrücke, „bösartig und gutartig" häufig genug bedient. Um nun eine Rechtfertigung über die Bezeichnungen „maligne und benigne" Tumoren im Gegensatze zur älteren dem bereits erreichten Standpunkte der Wissenschaft und einer gesunden Logik durchaus nicht entsprechenden Auffassung beizubringen, erlauben wir uns eine kurze Auseinandersetzung desjenigen Sinnes, unter welchem wir diese Bezeichnungen geben wollten, beizufügen.

Man hat mit den Begriffen „gutartig und bösartig" Krankheiten in der Weise bezeichnet, wie (um mit Lebert zu sprechen, Gaz. médic. 31. Mai 1831) allenfalls Schäfer die Kräuter in Futter- und Giftkräuter eintheilen, und eine gewisse Sorte Praktiker diejenige Krankheit, an welcher ein Mensch stirbt, eine maligne und diejenige, an welcher er nicht sogleich stirbt, eine weniger maligne oder gutartige zu nennen pflegt. Es hat diese Art Logik (oder was?) die Fortschritte der Medicin und Chirurgie nicht wenig gehemmt.

Wir verstehen unter malignen Tumoren solche, welche die Localisation oder der Ausdruck einer constitutionellen also allgemeinen Erkrankung, einer sogenannten Dyskrasie sind, welche einmal im Blute vorhanden, nicht aufhört, fortan das ergriffene Individuum schneller oder langsamer zu vergiften und deren Endresultat daher früher oder später immer der lethale Ausgang durch diese Blulvergiftung selbst und ihre unmittelbaren Folgen ist. Diese Bezeichnung verdient daher nur die Krebsdyskrasie und wirklich krebsige Tumoren.

Diejenigen Tumoren daher, welche mit einer solchen Dyskrasie nicht in Verbindung stehen, also die nur eine locale (wenn auch ebenfalls oft genug zufällig nnd zwar gerade durch ihren Sitz oder Entzündungsprocesse, Ulcerationen, Jauchung etc. tödtlich) Bedeutung haben, sind ihrer allgemeinen Natur nach gutartig, d. h. müssen nicht der Ausdruck einer fast immer tödtlichen Dyskrasie sein. Solche Geschwülste sind z. B.: alle krebsfreien Cysten und Cystoide, alle Balggeschwülste, Hautsarkome, alle Fettgeschwülste (natürlich, wo das Fett der bei weitem überwiegendste Hauptbestandtheil ist), die Fibroide und Knorpelgeshwülste, alle Hypertrophien von Drüsensubstanzen und Zellgewebe, die tumeurs fibro-plastiques Leberts, die tumeurs adénoides Velpeau's (Revue médico-chirurg., Mars 1851, p. 139—149), die erectilen Geschwülste u. s. w.

Das Wiedererscheinen dieser localen Tumoren nach ihrer Exstirpation, ihre grössere Zahl, z. B. bei Lipomen, Cysten, Fibroiden, Enchondromen (zumal an Händen und Füssen), ferner die Vervielfältigung hypertophischer Zellgewebsknoten (z. B. an der Mamma) selbst mit sympathischer Anschwellung nachbarlicher Drüsen sind kein Beweis für ihre Malignität respect. constitutionelle Bedeutung, was hundert von klinischen Thatsachen sattsam erwiesen haben.

Also scheinbare Recidive, Vervielfältigung und Ausbreitung, ja selbst der zufällige Tod durch Blutungen, Entzündungen, Ulcerationen, Pyämie, mechanische Hindernisse etc. sind keine wissenschaftlichen Anhaltspunkte für die Bezeichnung der Malignität, da sie eben so gut bei sonst vollkommener Gesundheit des Organismus bestehen können und nur, wenn eine Praeexistenz (Rokitansky) der Blasteme im Blute vorhanden ist und fort und fort unterhalten wird, um Geschwülste zu formiren und wieder zu formiren und die Constitution des Individuums ganz zu vergiften, dann haben wir das Recht, von wirklicher und nicht gerade sehr zufälliger Malignität zu sprechen.

Es wäre daher gut, die Bezeichnungen von „gut- und bösartig" als verwirrend ganz fallen zu lassen und die Geschwülste einzutheilen in solche 1) von blos localer und in solche von 2) constitutioneller Bedeutung, wie es Lebert (l. c.) bereits gethan hat.

Wäre die Diagnose der Krebsgeschwülste bei noch vorhandenem Mangel solcher sinnfälliger Zeichen, welche z. B. eine Krebsdyskrasie mit Bestimmtheit annehmen lassen, durch die physikalischen Eigenschaften der Tumoren selbst gegeben, um Sarkome, Cystoide etc. immer ausschliessen zu können, dann hätten wir das ersehnte Ziel der Diagnostik erreicht, aber wie die Sachen jetzt stehen, ist es oft genug unmöglich. — Das Mikroskop hat bei Krebsen Mutter- und Tochterzellen nachgewiesen und diese sind dann als pathognomisch für Krebs angesehen worden, aber sie kommen auch bei ganz gutartigen Sarkomen und Cystoiden vor und sind folglich bedeutungslos. Vielleicht gelingt es noch dem besten Mikroskopiker Frankreichs Herrn Lebert, dem ärztlichen Publicum sichere Diagnostica an die Hand zu geben! — Um eine Bezeichnung für solche Geschwülste zu gewinnen, deren Natur viele Aehnlichkeit mit Krebsgeschwülsten zu haben scheint, aber welche doch keine eigentlichen Krebstumoren sind, hat man den Namen Cancroide erfunden, um ein Deckmäntelchen für die Ungewissheit zu erlangen.

Für den Leselustigen wollen wir die neuesten Arbeiten (ausser den bereits citirten oder allgemein bekannten Schriften) über die Geschwülste im Allgemeinen und einzelne derselben kurz anführen:

Albers. Ueber die Umwandlungsthätigkeit des Gewebes gutartiger und bösartiger Geschwülste. Casper's Wochenschrift, Nr. 27. u. 28, 1850.

Lawrence. Klin. Vorlesungen: Cysten; Med. Times, Jan. 1851.

Crisp. Statist. Studien über Cystenrupturen, Lond. Exam., Jan. 1851.

ad 5. Bezüglich der Blutgeschwülste haben wir zu erwähnen vergessen, dass in seltenen Fällen auch Aneurysmen an peripherischen Thoraxarterien entstehen, benachbarte Knochentheile zerstören und als pulsirende Geschwülste zum Vorschein kommen können, wie solches Liston in einem Falle sah, in welchem der grösste Theil des fast ganz zerstörten Schulterblattes resecirt wurde in Folge eines Aneurysma der arter. subscapularis *). Nicht minder ist es vorgekommen, dass Krebsgeschwülste plötzlich ungemein rasch gewachsen sind und alsdann deutlich fluctuirten, indem eine starke Blutung innerhalb der Krebsgeschwulst (durch Zerreissung grösserer, weich und widerstandslos gebetteter Gefässe bei starker körperlicher Anstrengung), eingetreten ist **).

ad 6. Die beste neue Schrift über Brustdrüsenkrankheiten ist offenbar die früher citirte Arbeit von Birkett, welche wir dem Leser nicht genug empfehlen können.

Die Schwierigkeiten der Diagnose so vieler Mammatumescenzen glauben wir hinlänglich angedeutet zu haben, können uns jedoch der Bemerkung nicht enthalten, dass man beim patholog. anat. Studium der Geschwülste überhaupt, insbesondere aber der Mammatumoren durch geschickte Injectionen auf die Gefässverhältnisse genauer achten sollte, indem ja gerade nur von der Vascularität die innige Verbindung aller Tumoren mit dem Blutleben, mit den verschiedenen Erkrankungen desselben und dadurch indirect mit der unendlichen Combinations- und Umwandlungsfähigkeit der histologischen Gebilde im Bereiche der Geschwülste selbst — ganz allein abzuhängen scheint. Es wären solche Untersuchungen in Verbindung mit mikroskopischen Forschungen gewiss auch sehr interessant für die gegenseitige Ausschliessung und das Neben- und Nacheinanderauftreten verschiedener Krankheitsprocesse innerhalb der Geschwulstgrenzen.

---

*) Edinb. med. and surg. Journ. 1850. Jan.

**) Maisonneuve theilt einen solchen Fall an einem 50jährigen Weibe in der Union méd., 6. Mars 1851, mit.

Inhalt.

	Seite
I. Abschnitt: Technik zur Diagnostik der Thoraxgeschwülste . .	1—6
1) Inspection	1
2) Palpation	—
3) Percussion	3
4) Auscultation	4
5) Mensuration	—
6) Troicart explorateur	—
7) Mikroskopie	7
II. Abschnitt.: Geschwulstarten	7—19
1) Fettgeschwülste	7
2) Krebsgeschwülste	11
3) Cysten, Cystoide, Balggeschwülste	12
4) Sarkome	15
5) Eiter- und Blutgeschwülste	16
6) Aneurysmatische Geschwülste	17
7) Tumescenzen der Brustdrüse	18
III. Abschnitt: Casuistik	20
Anmerkungen	42

Störende Druckfehler.

Seite 8, Zeile 13 von oben lies statt „Bestandtheile entdecken“ — Bestandtheile entdecken lässt.

19, vorletzte Zeile der Anmerkung lies statt 1831 — 1851.

PRESENTED
in the
AUTHOR'S